



Dr. Ingrid Allgoewer

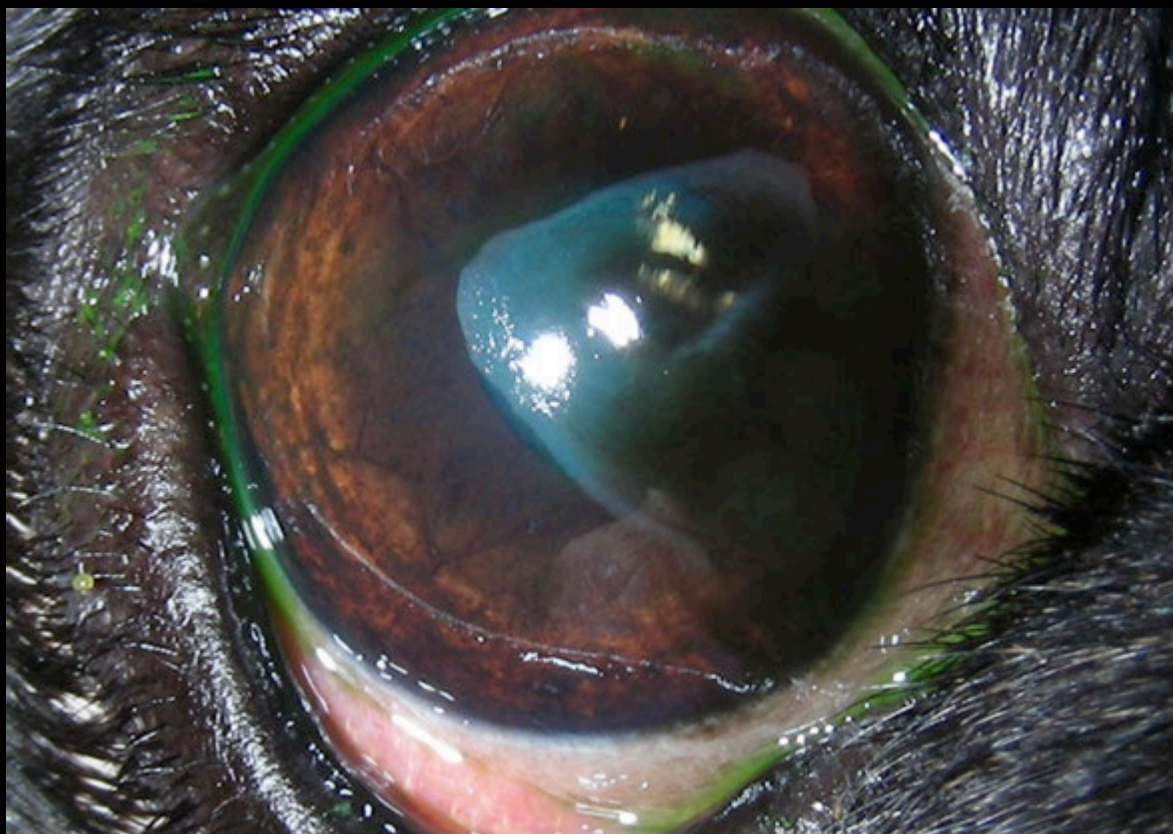Trichiasis bei brachycephalen Rassen: chirurgische Massnahmen

Ingrid Allgoewer DECVO

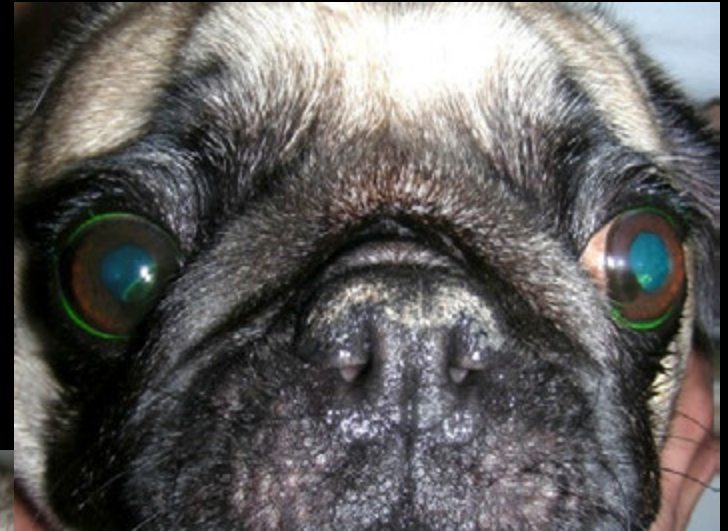
Augen-Tierarztpraxis, Berlin



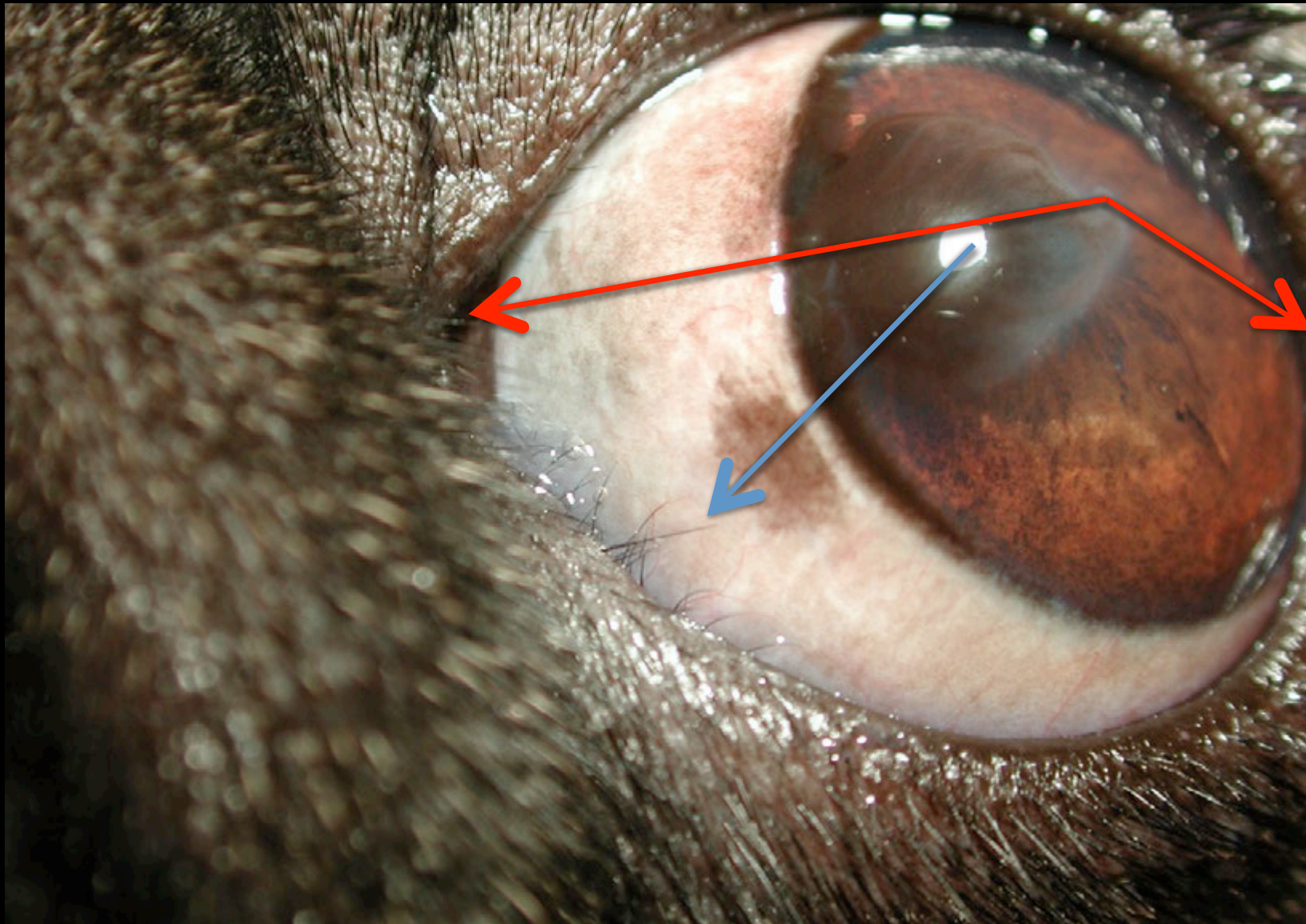
VÖK 2014



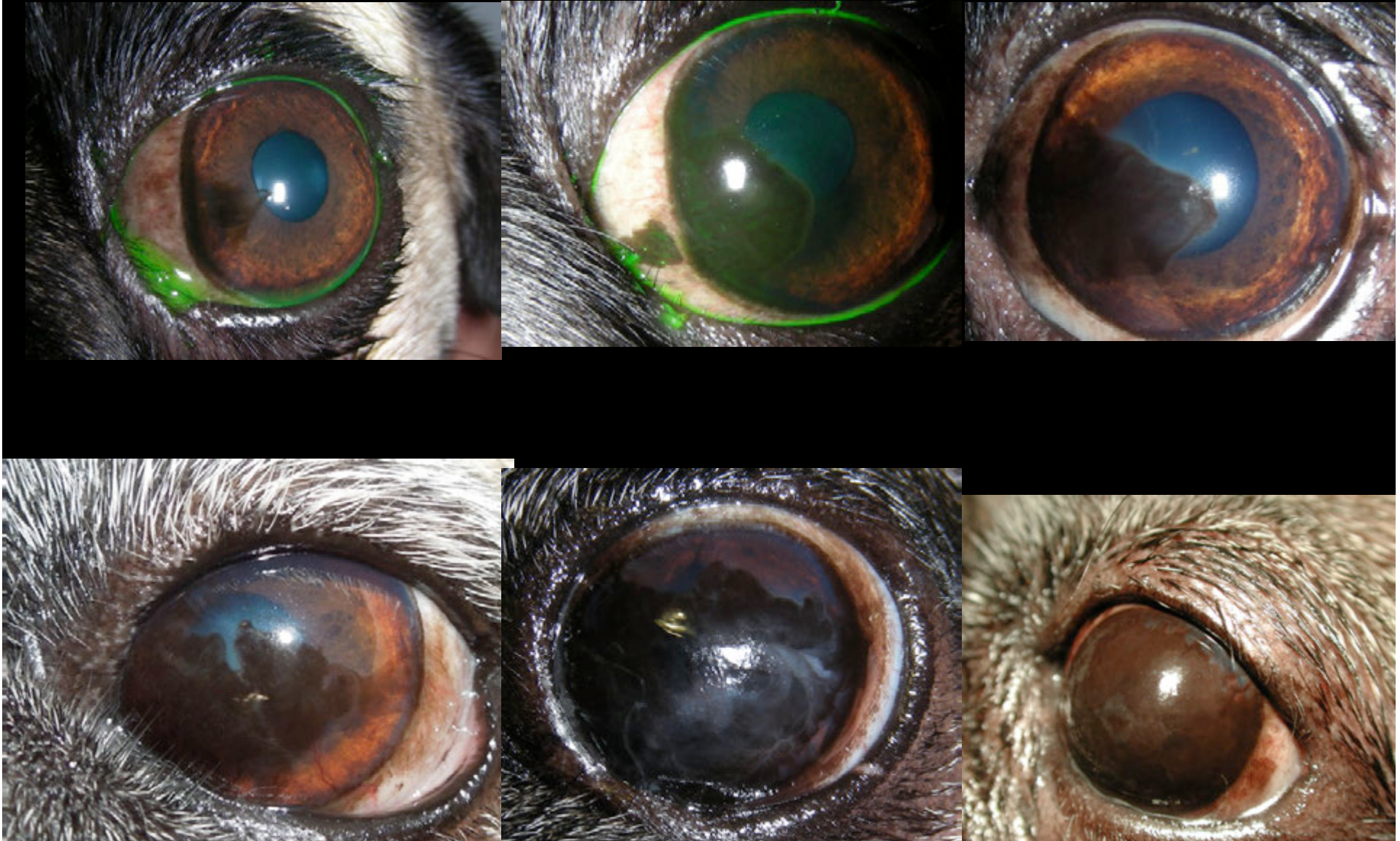
Brachycephale: variabler Exophthalmus



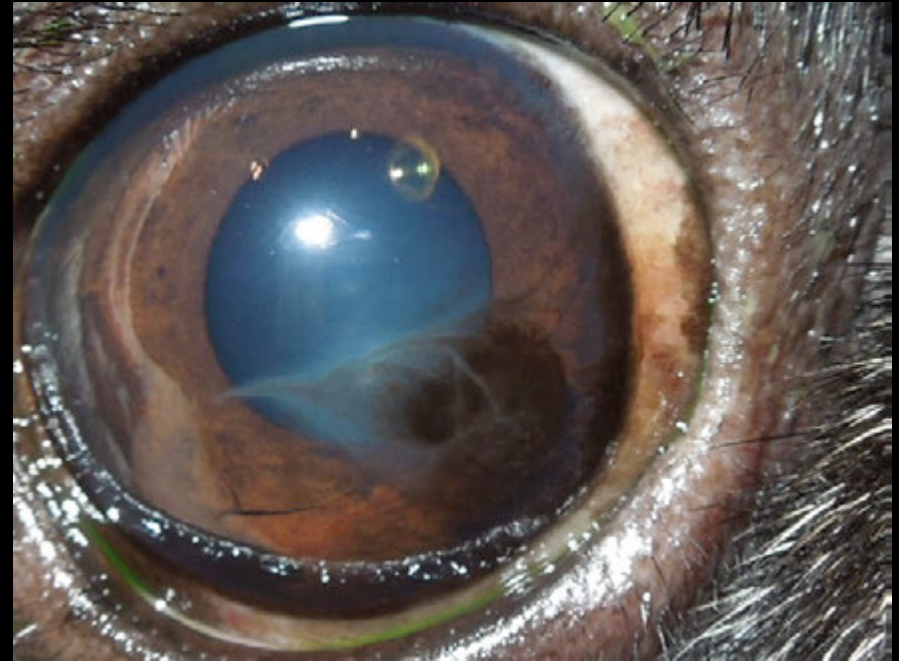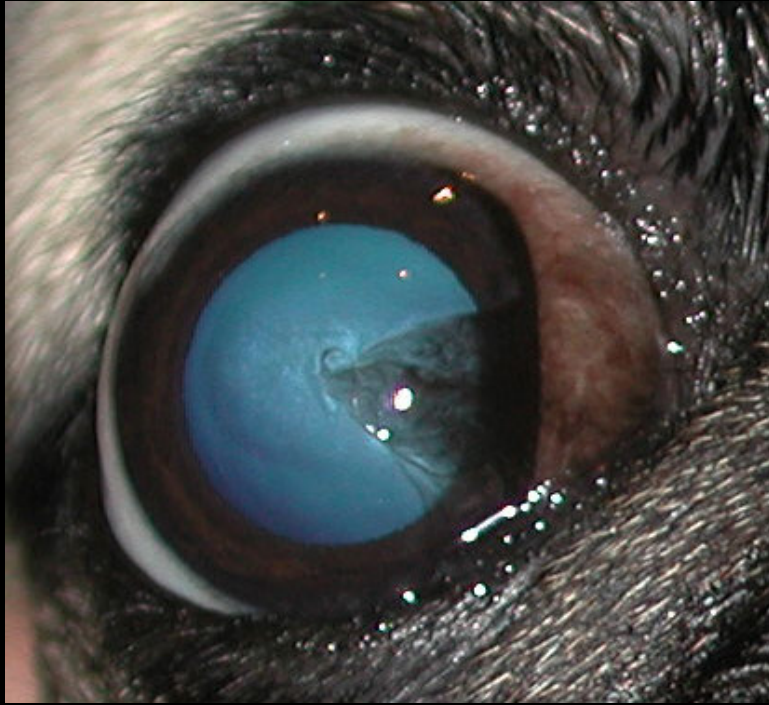Makroblepharon, nasales Entropium

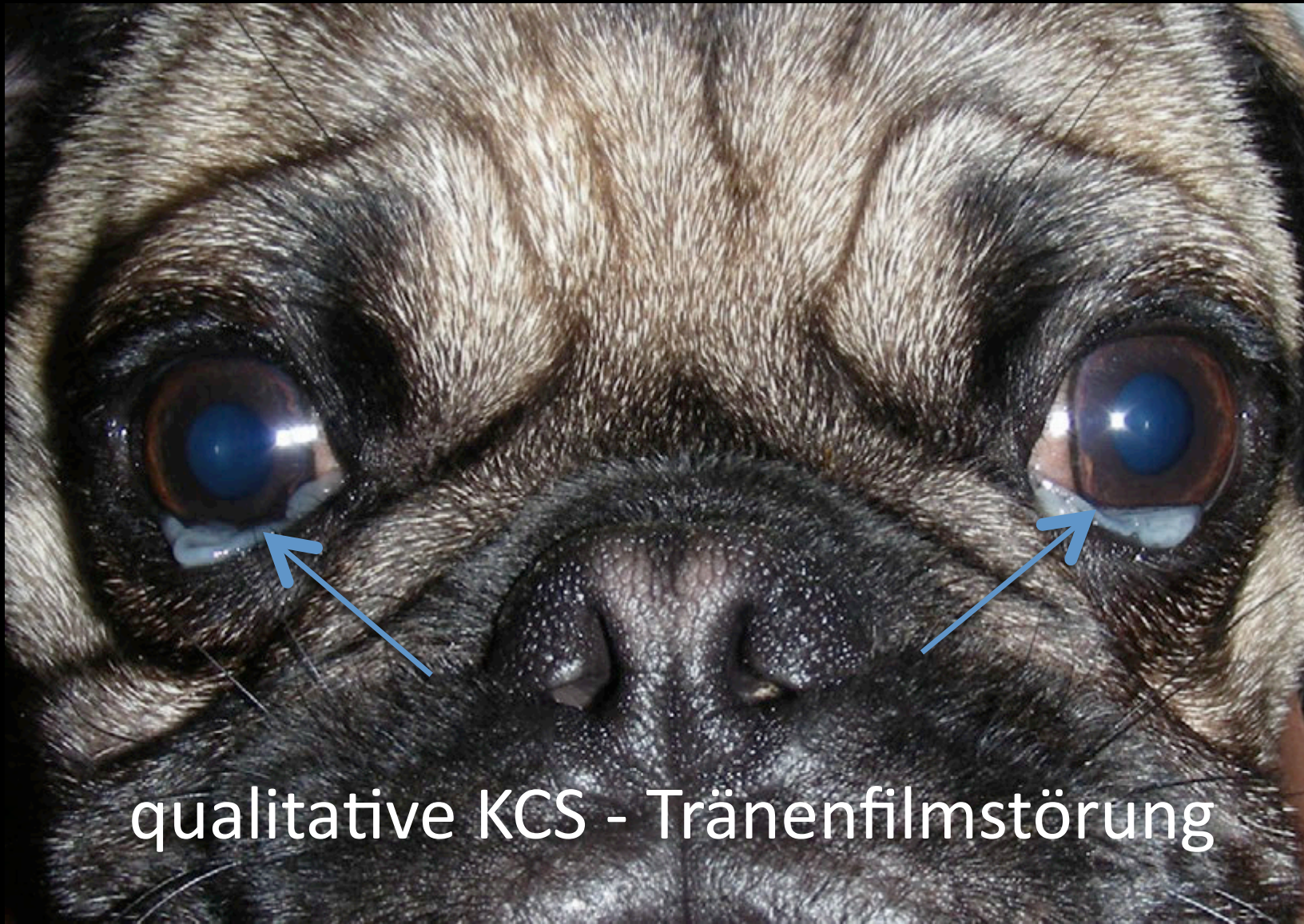

Pigmentierende Keratitis

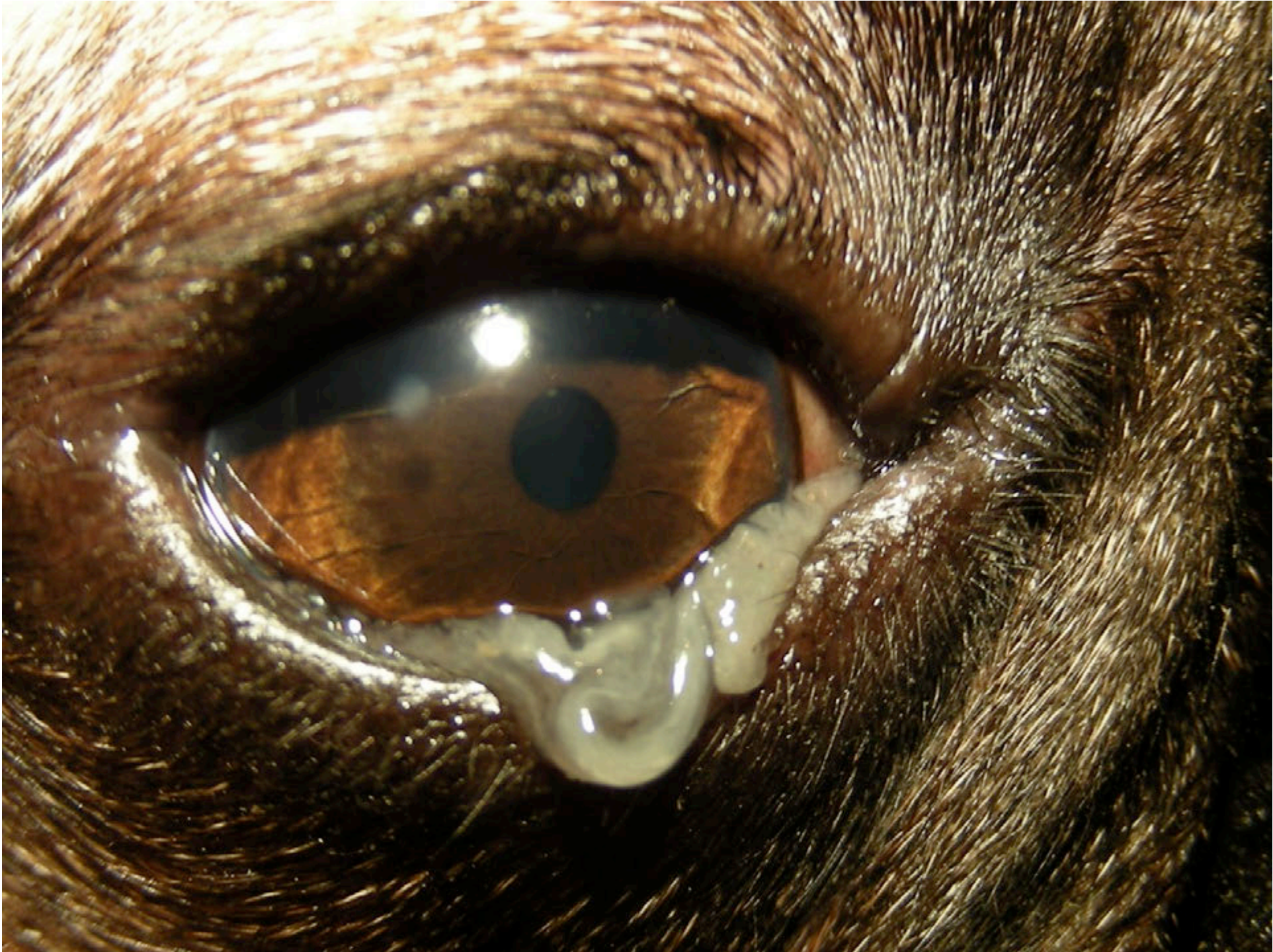

variable Pigmentdichte

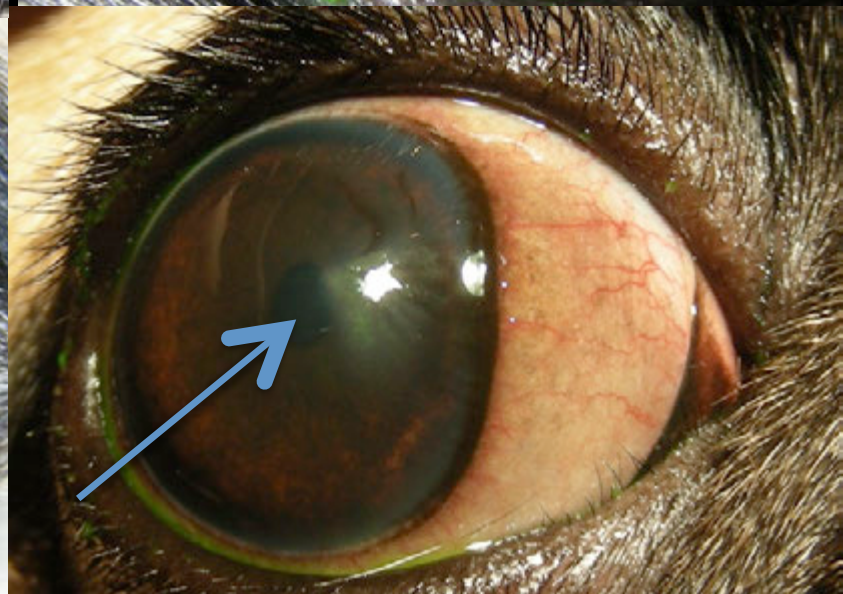
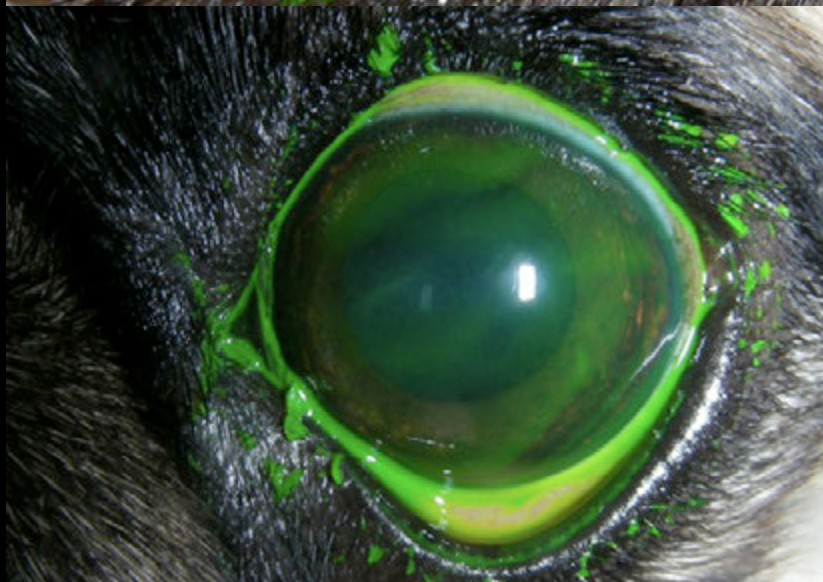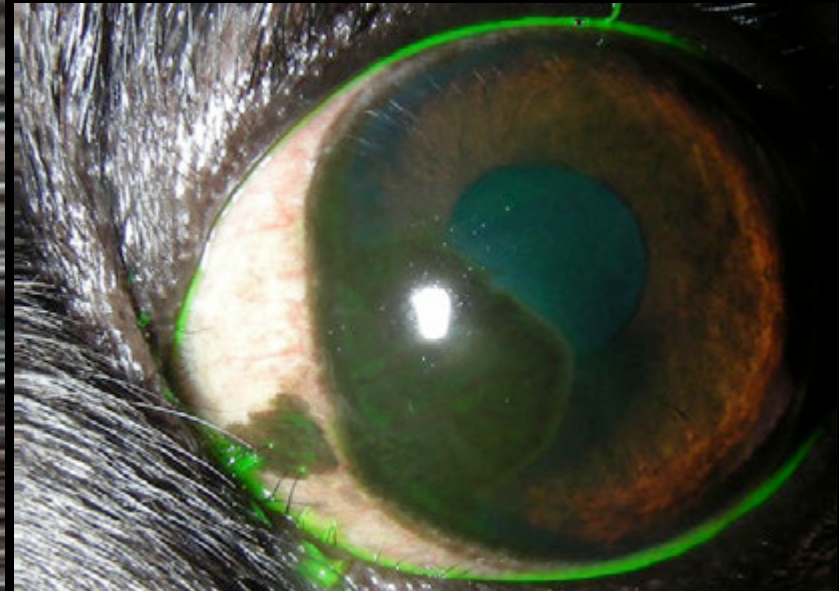
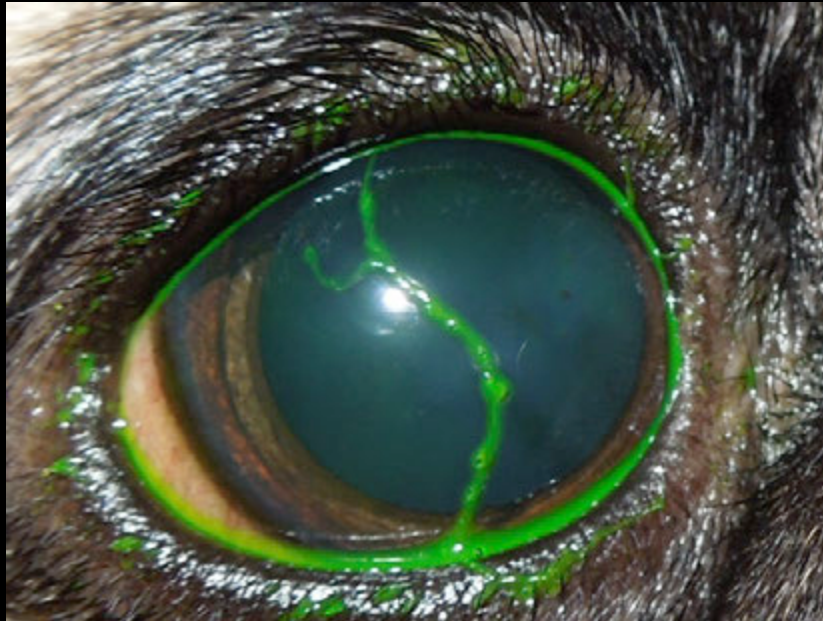



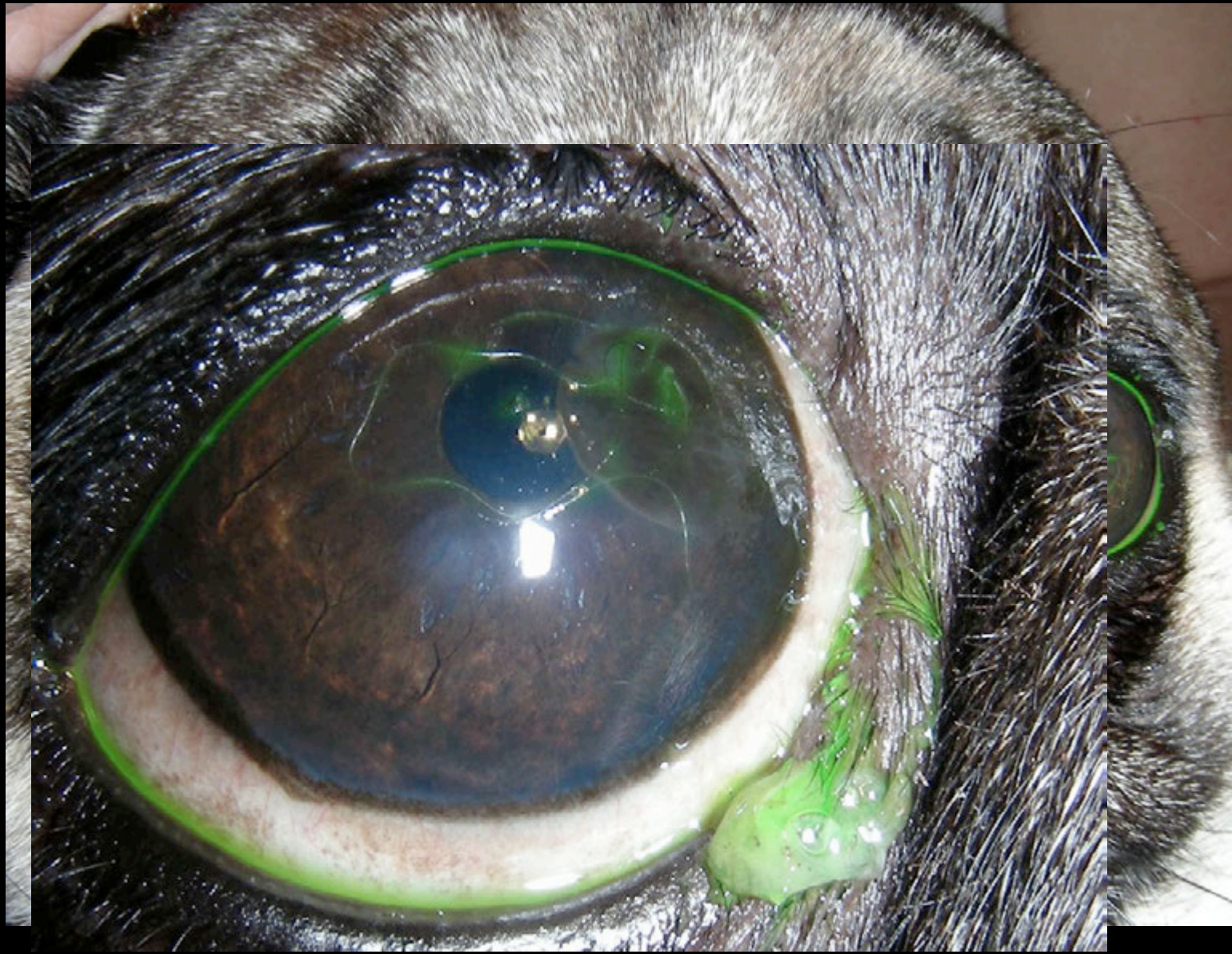
qualitative KCS - Tränenfilmstörung

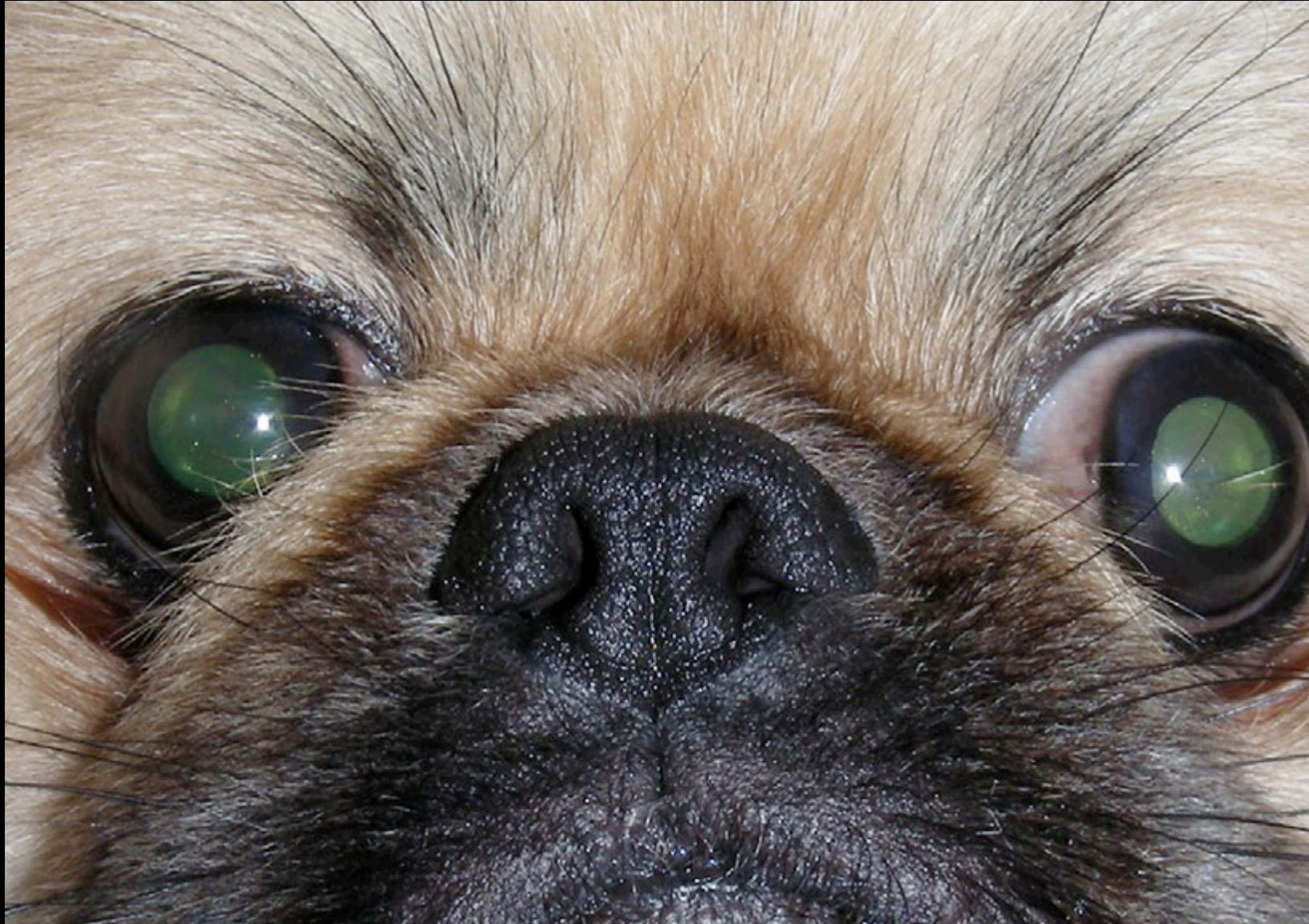

Fluoreszein Test – TFBUT

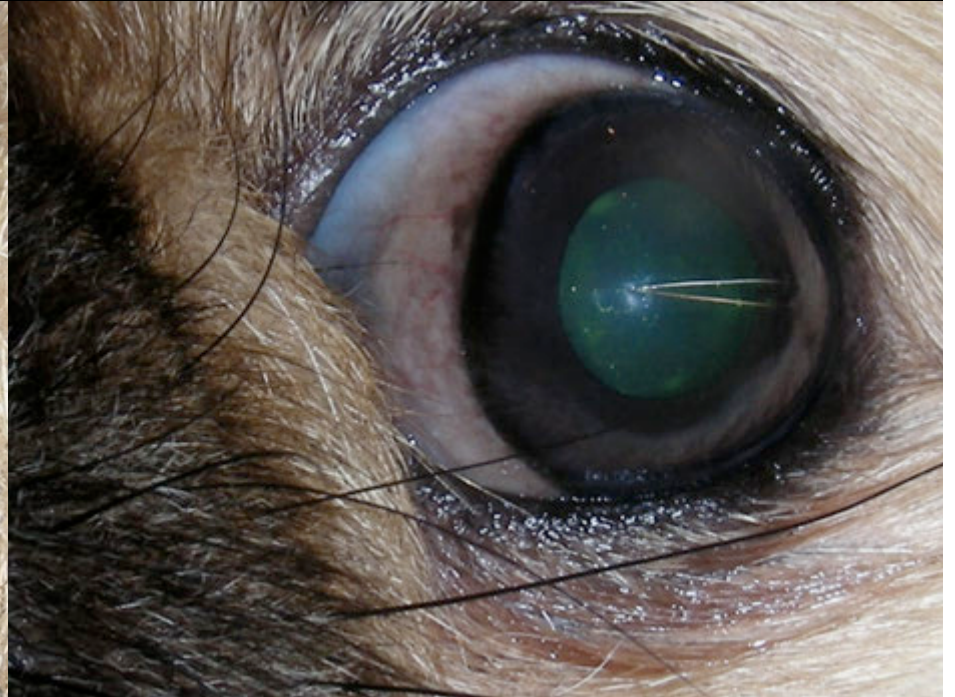
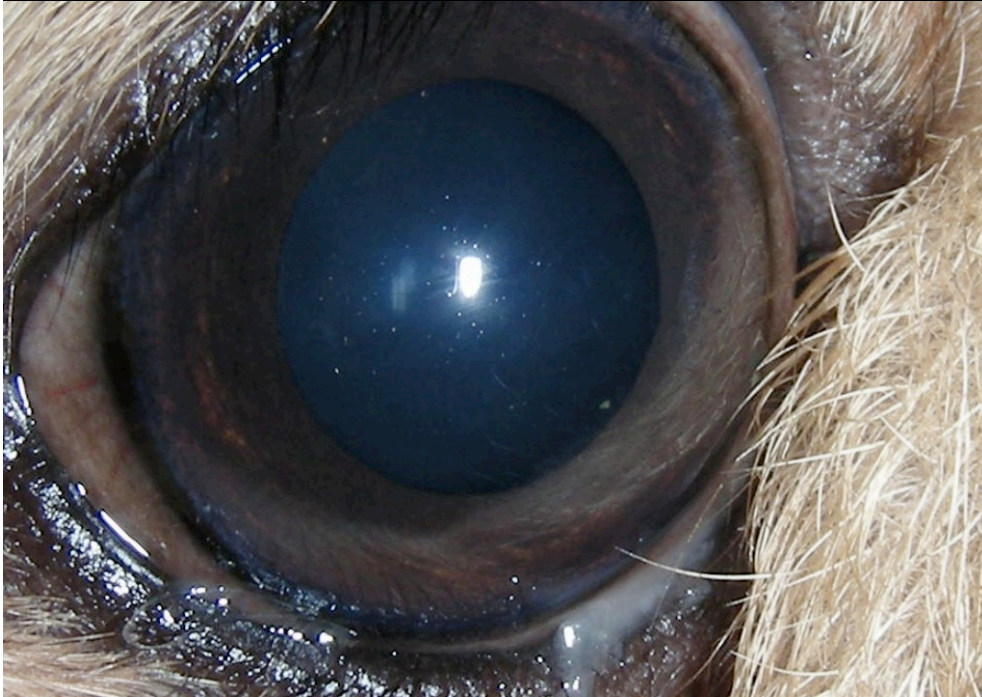


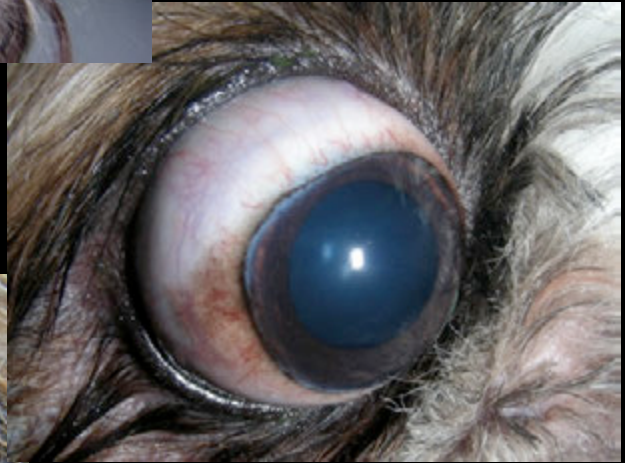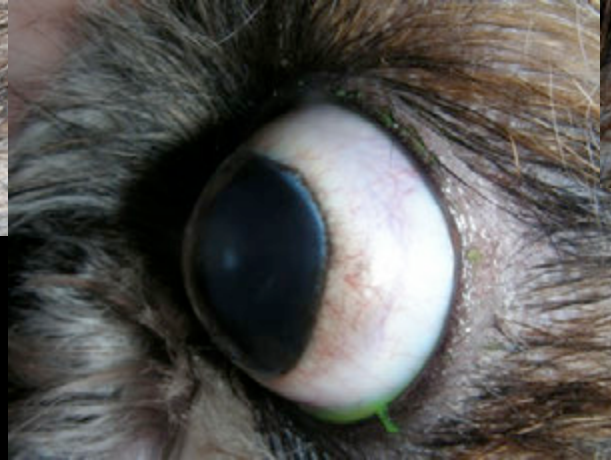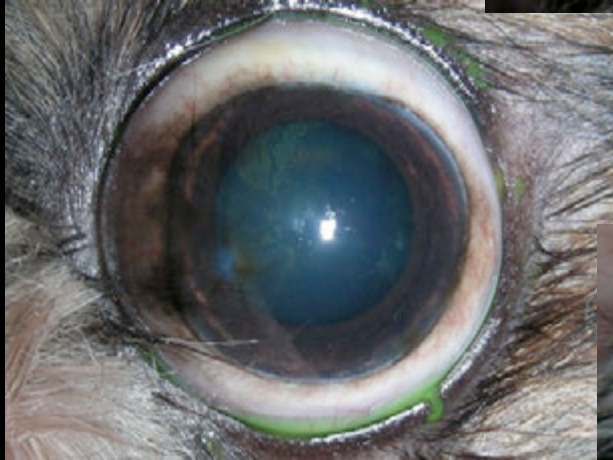nasale Trichiasis prä OP



nasale Trichiasis prä OP



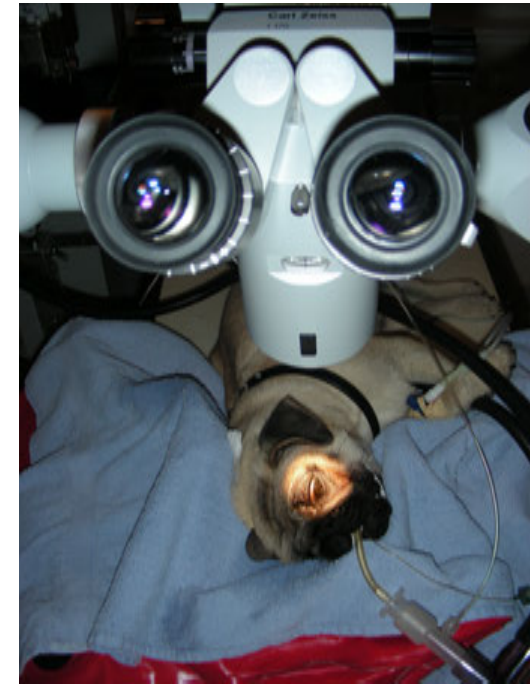prä OP

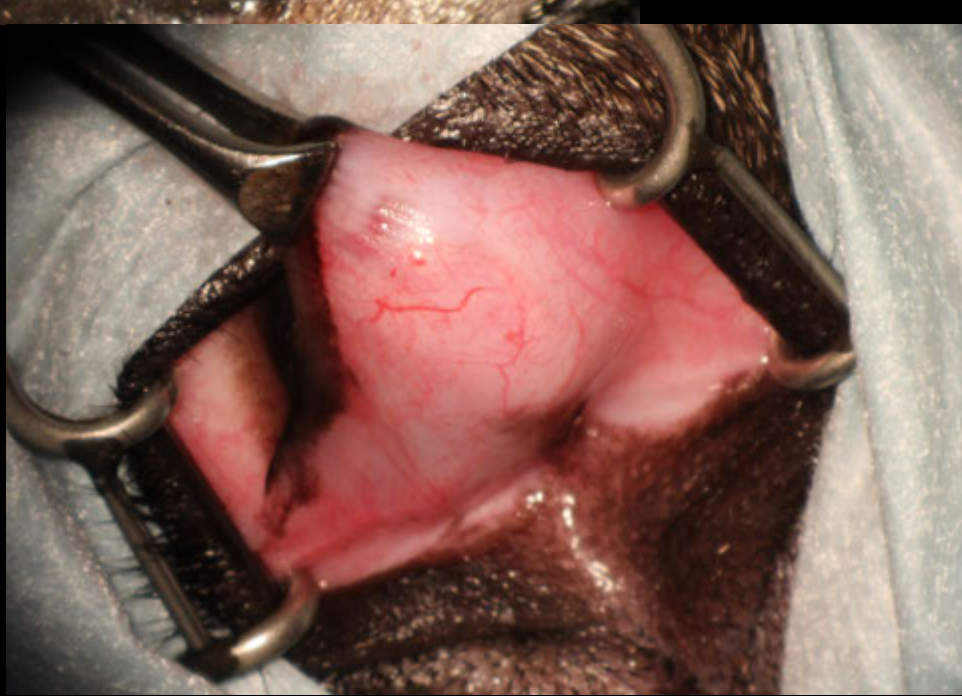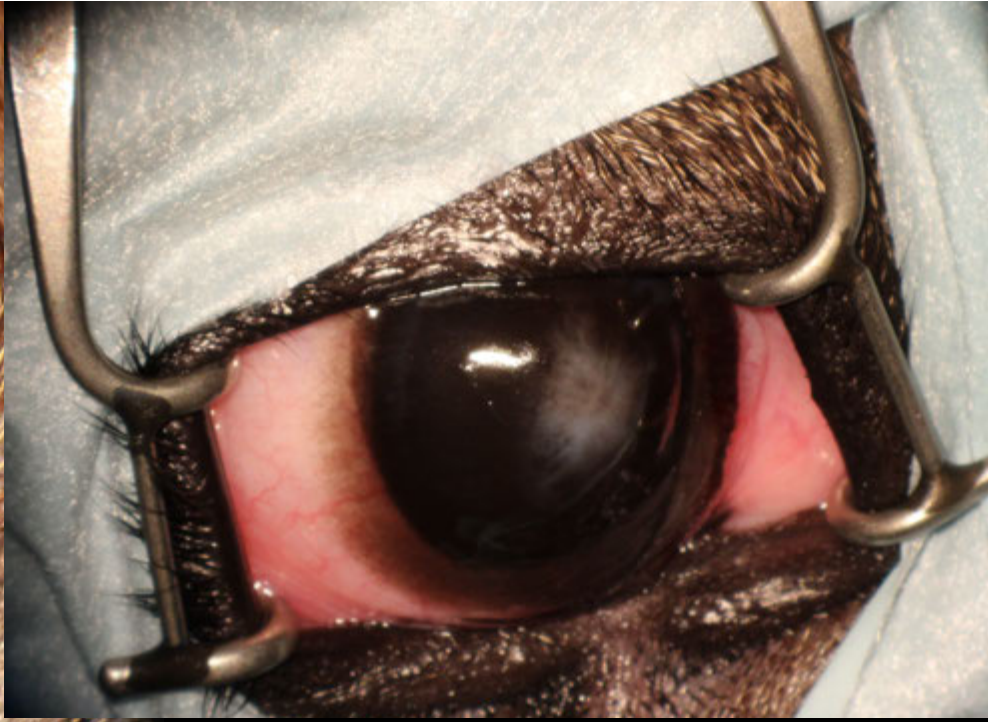

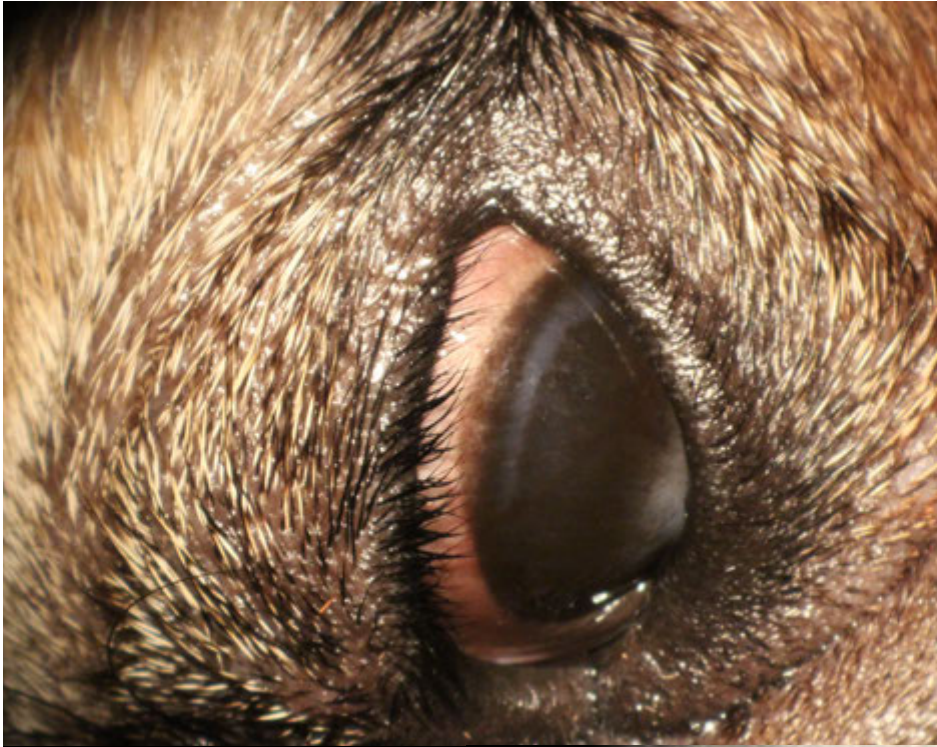
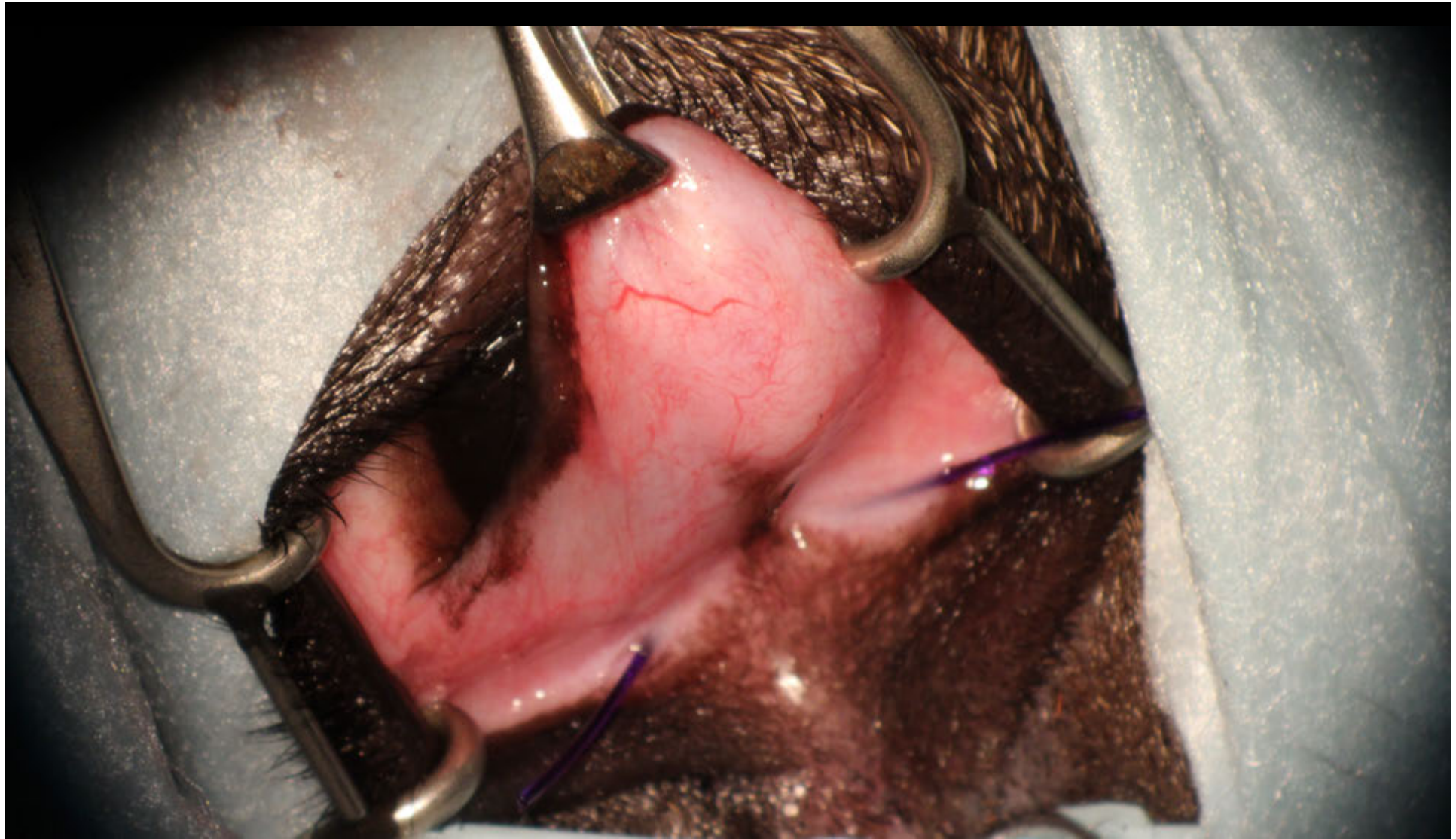
Nasale Kanthusplastik –OP- Technik

...keep it simple...

- Inhalationnarkose
- Seitenlage
- Vakuumpissen
- Vergrößerung/Mikroskop 5-7x
- Instrumente
 - feine chirurgische Pinzette
 - feine Schere nach Steven´s

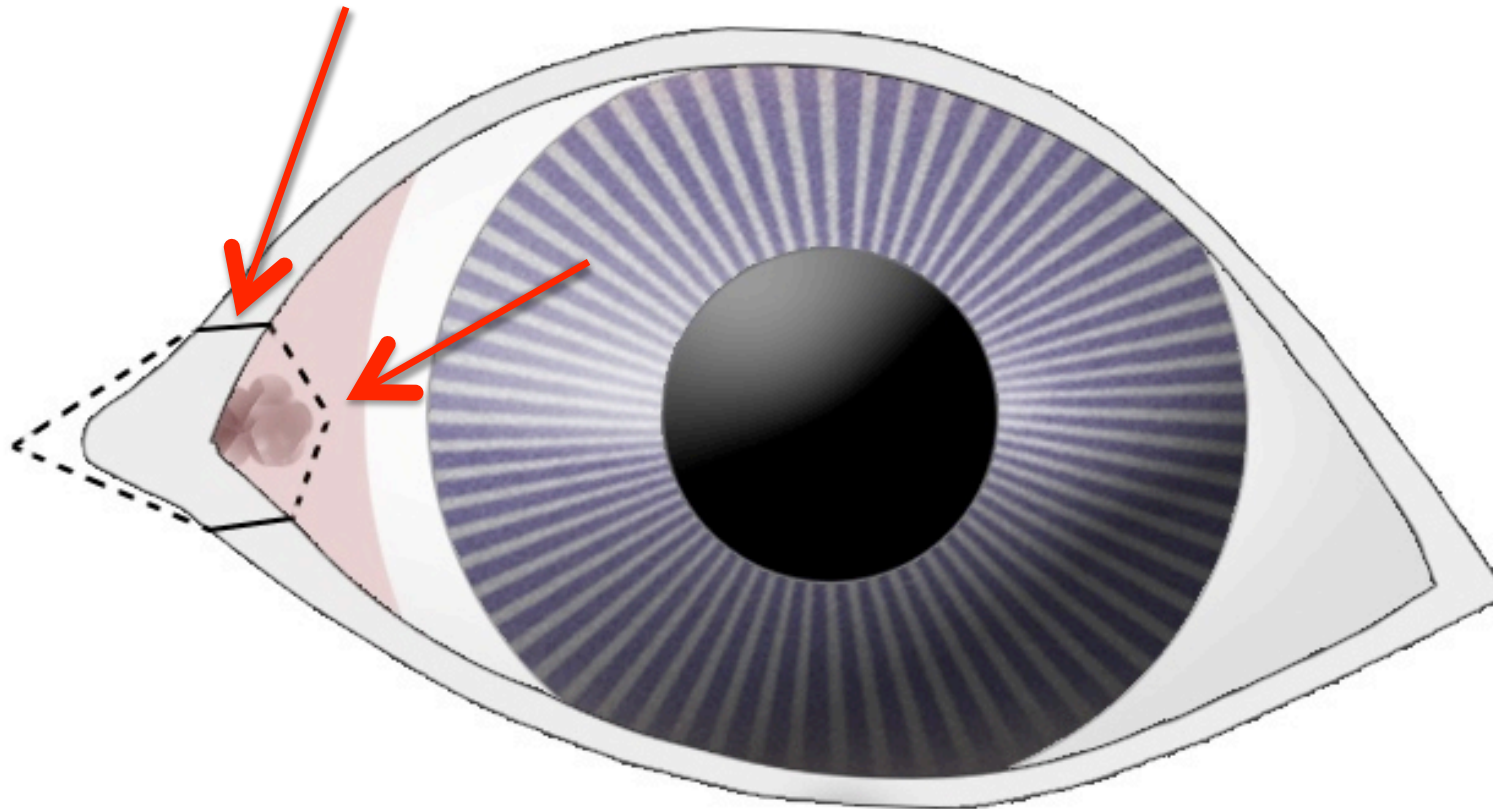


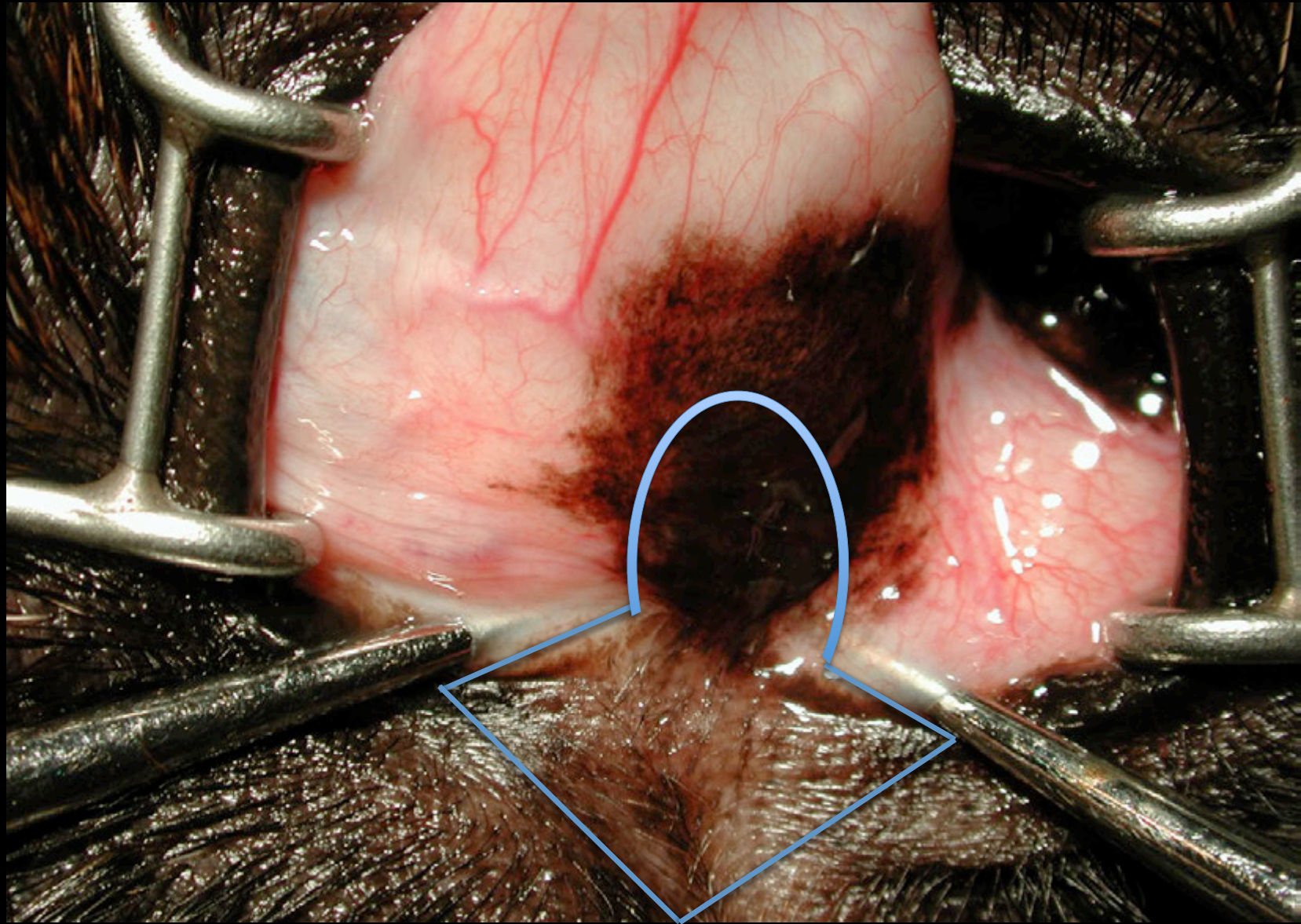




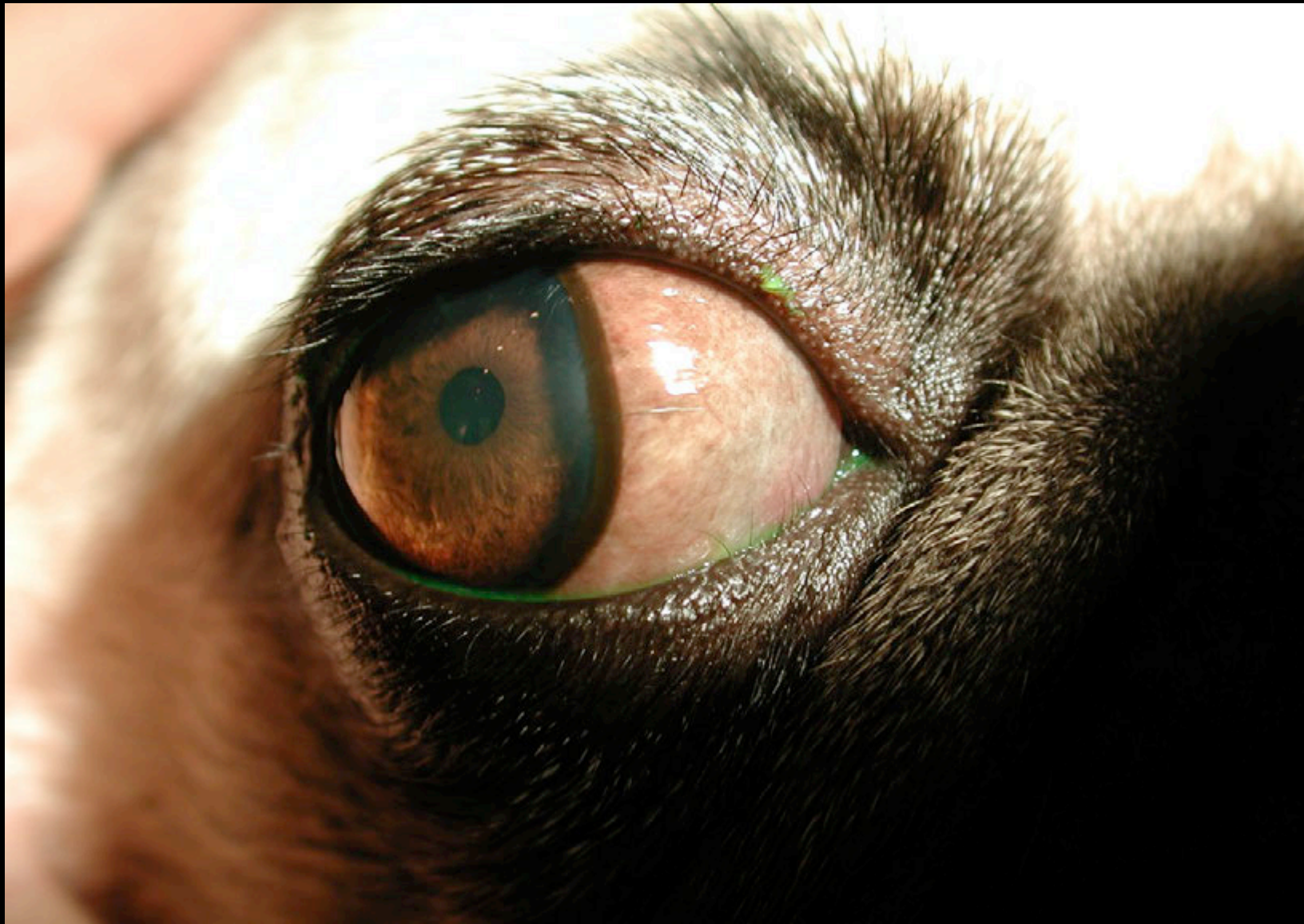PDS -0- in Canaliculi zur Orientierung

nasale Kanthusplastik I





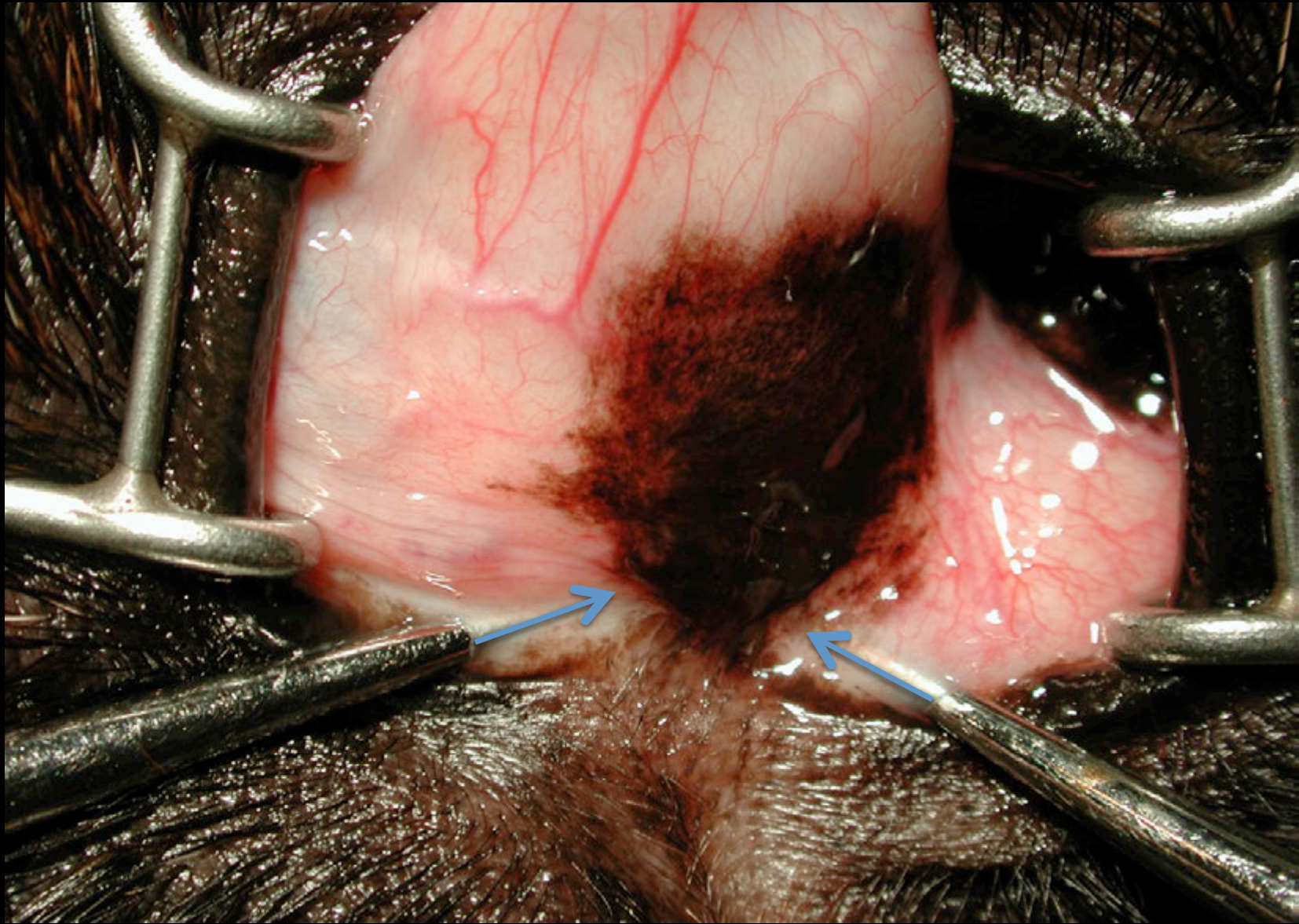
Schnittführung



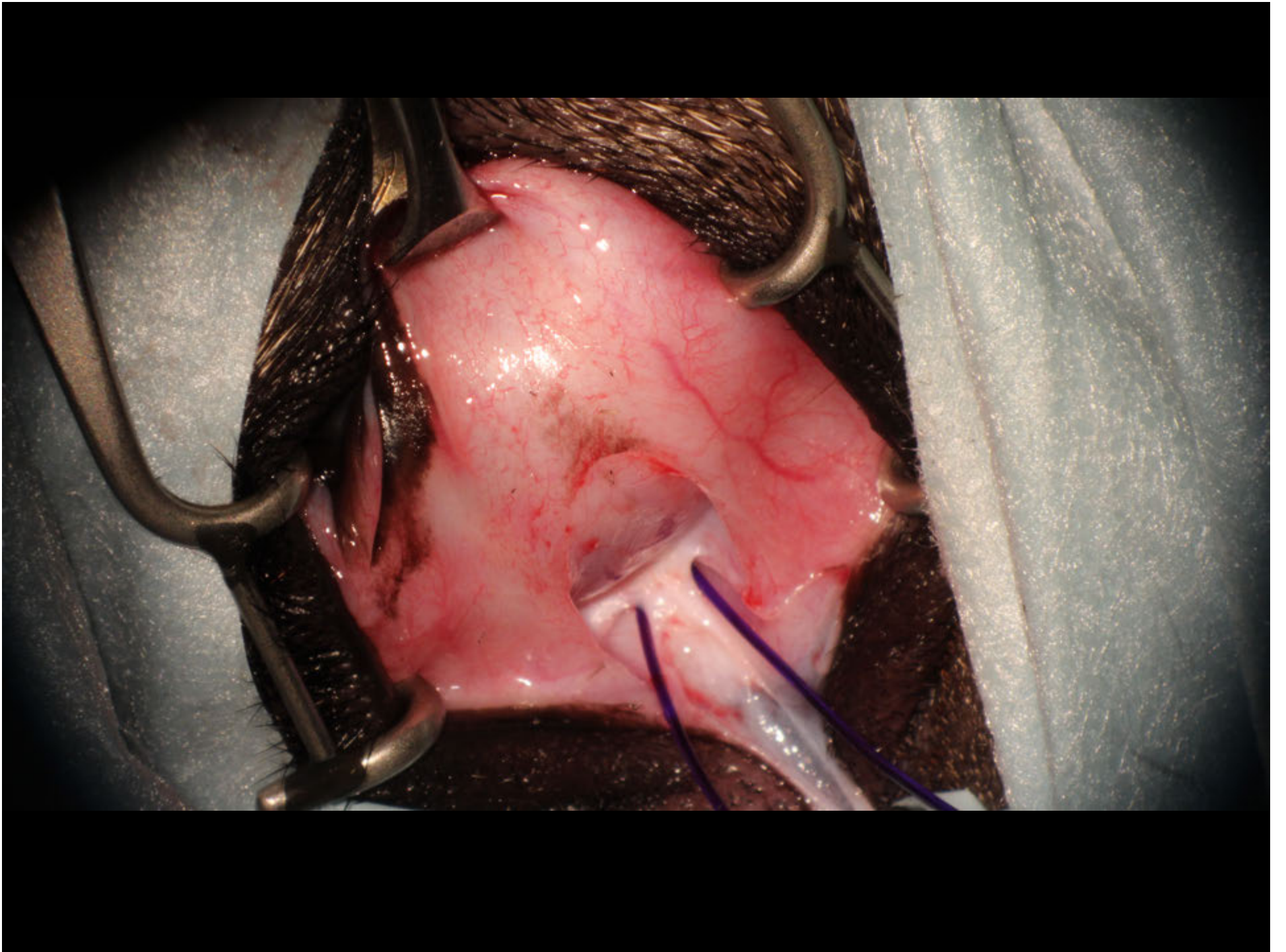
Ausmass der Lidkürzung variabel

Tränenpüktchen

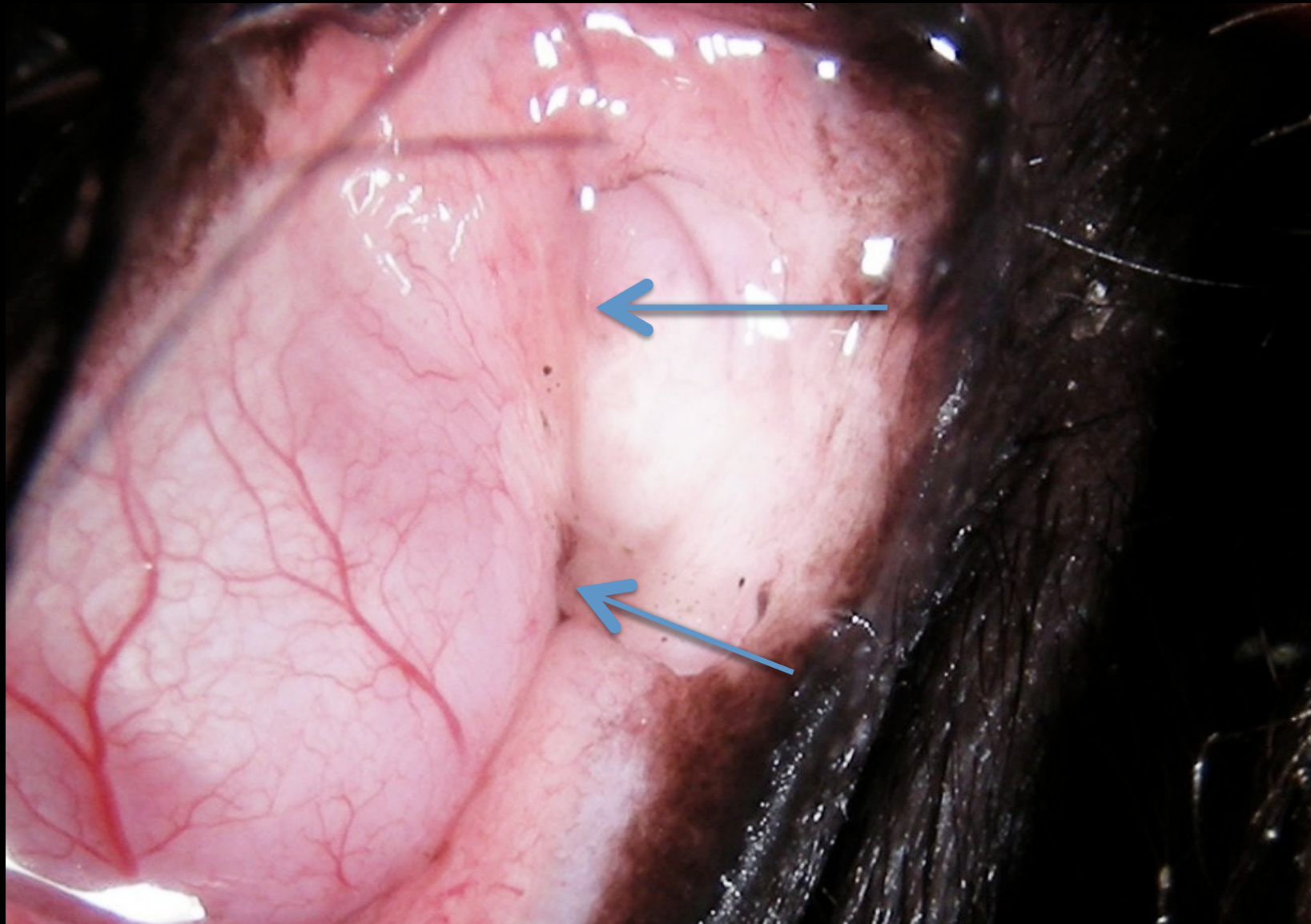
- Canaliculi werden längs eröffnet
- „Transposition“ der Puncta lacrimalia in den Fornix
- Tränenpüktchen bleiben offen
- Katheter nicht notwendig




Spalten der Canaliculi – Transposition der Puncta



7 J pOP nasale Kanthusplastik- reponierte Puncta lacrimalia

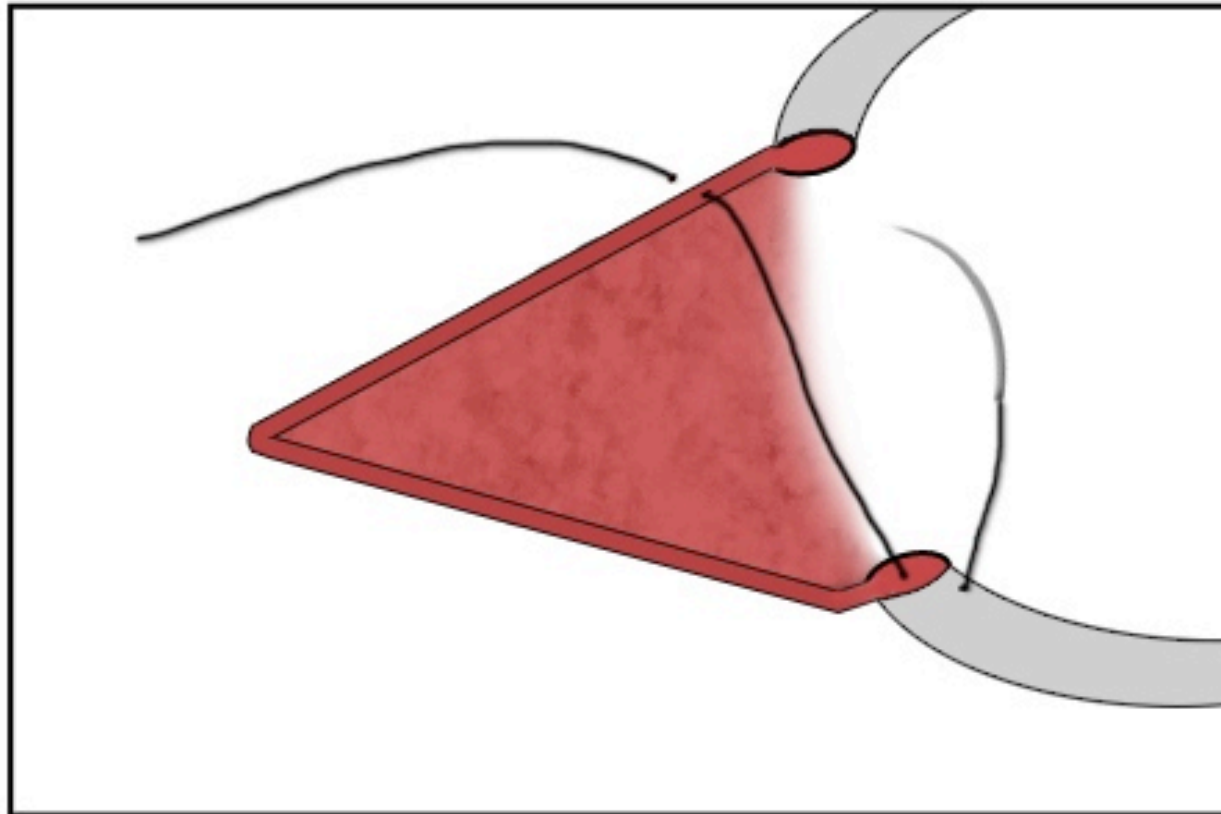


nasale Kanthusplastik II




Vicryl® 6-0

nasale Kanthusplastik III

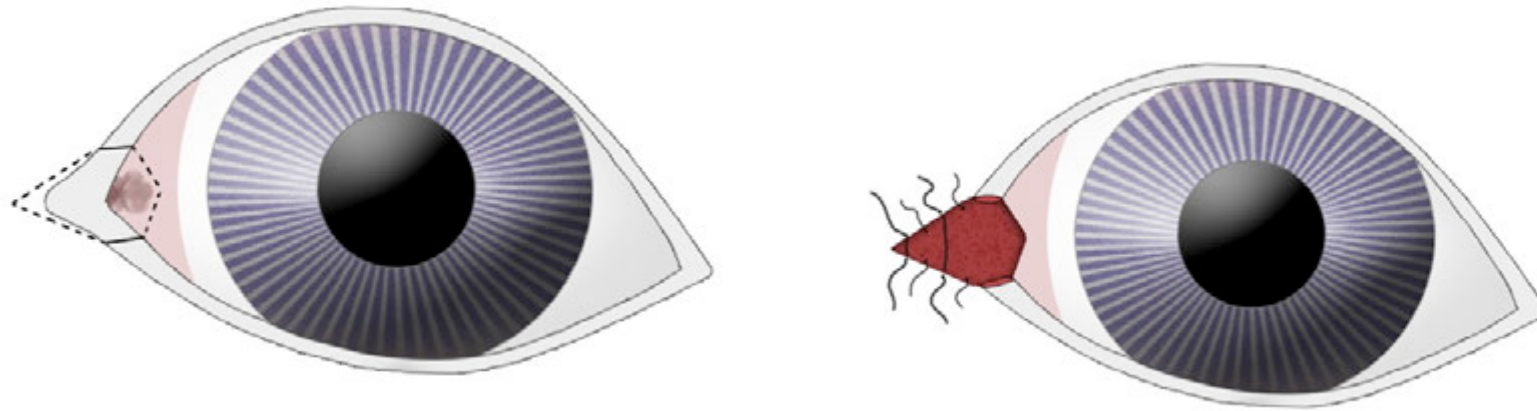


Konjunktiva wird nicht genäht

nasale Kanthusplastik IV

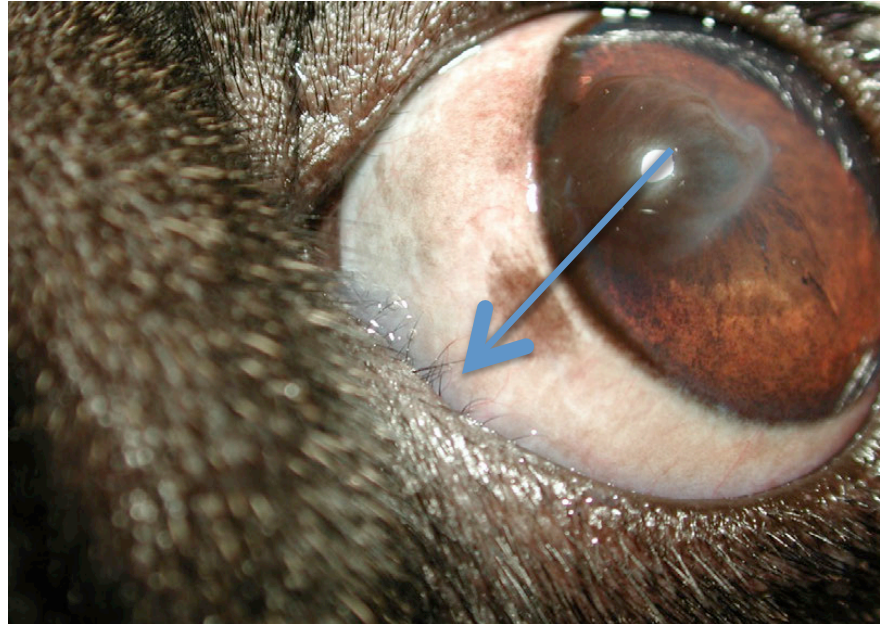


nasale Kanthusplastik




**+ lebenslange lokale Therapie!!!!
Ciclosporin, Tacrolimus...**

Nasales Entropium

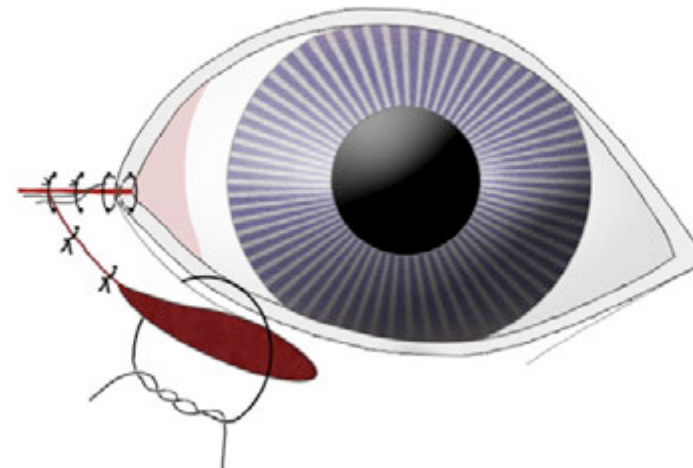
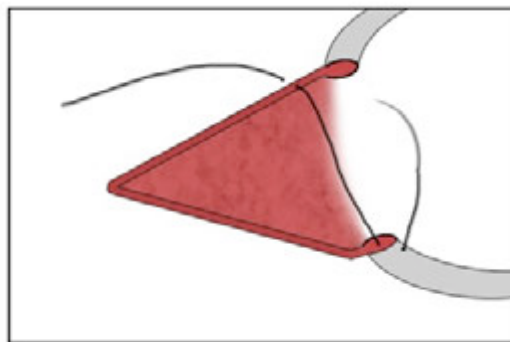
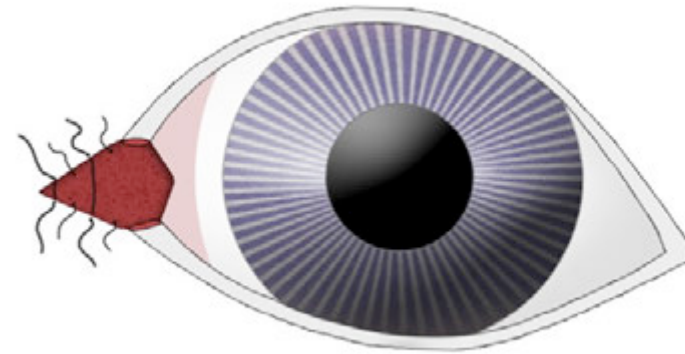


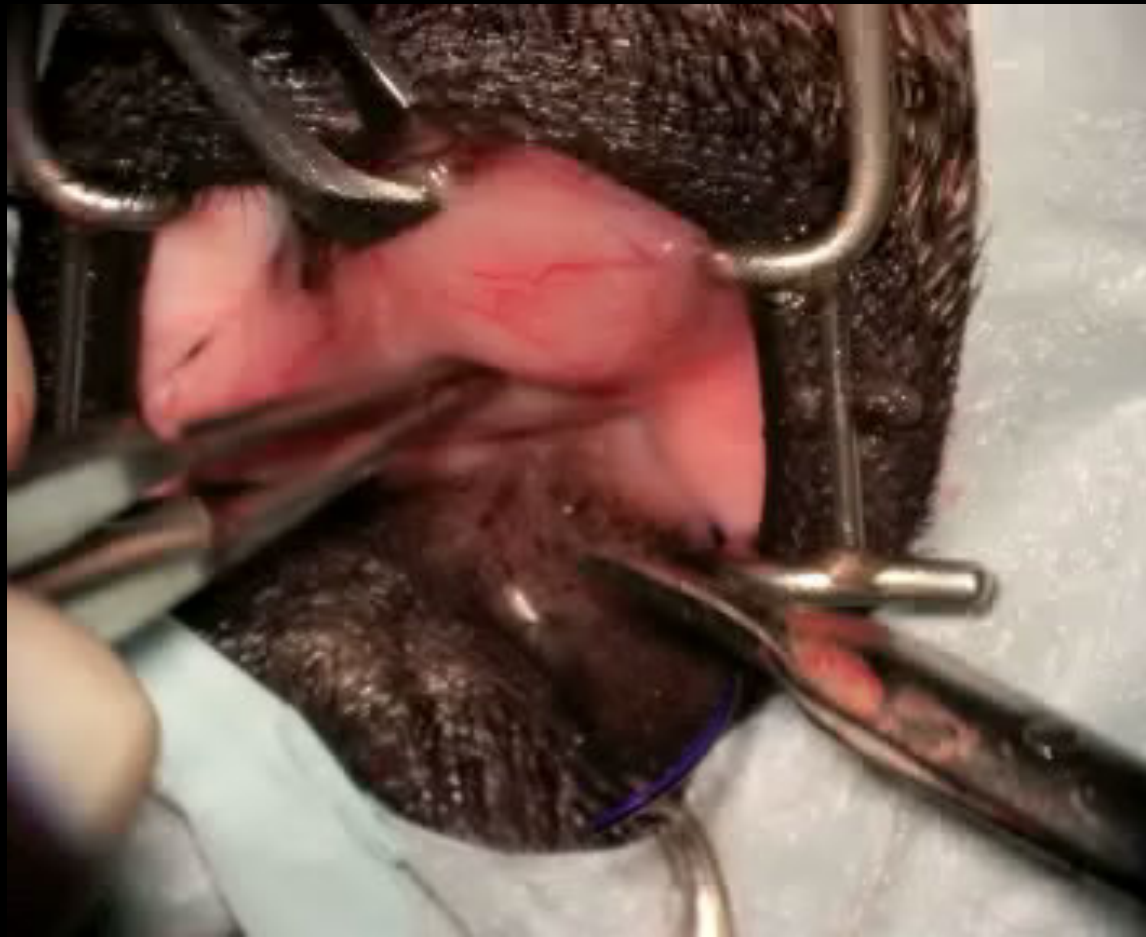
- bei fast allen Möpsen / Brachycephalen
- chronische Irritation – Trichiasis
- chirurgische Korrektur wird mit der nasalen Kanthusplastik kombiniert

OP-Technik für nasales Entropium – modifizierte Hotz-Celsus Technik

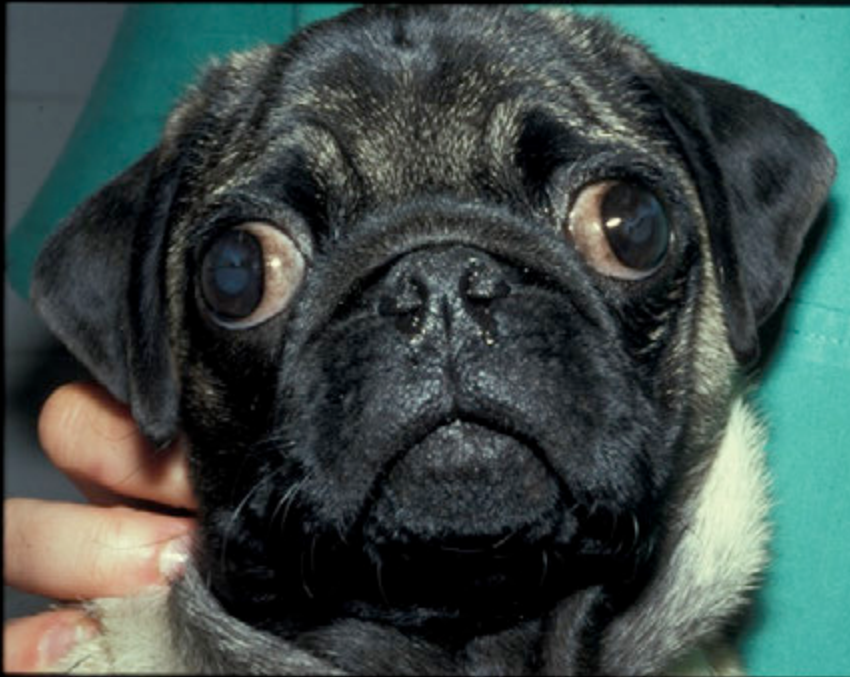

Nasale Kanthusplastik mit Entropiumkorrektur

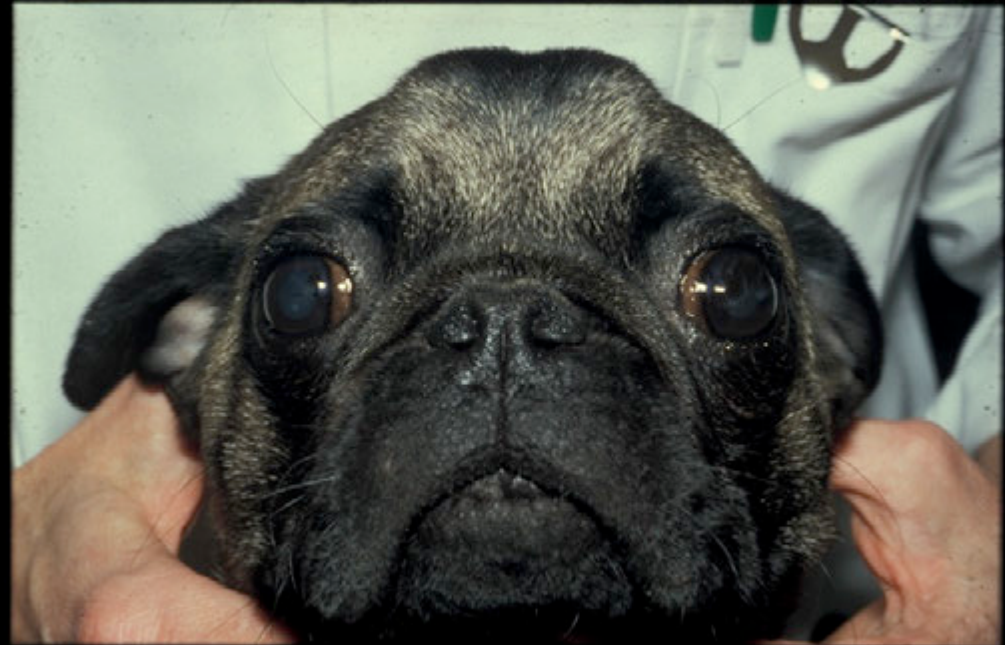



nasale Kanthusplastik



vorher



nachher

Nasal Kanthusplastik

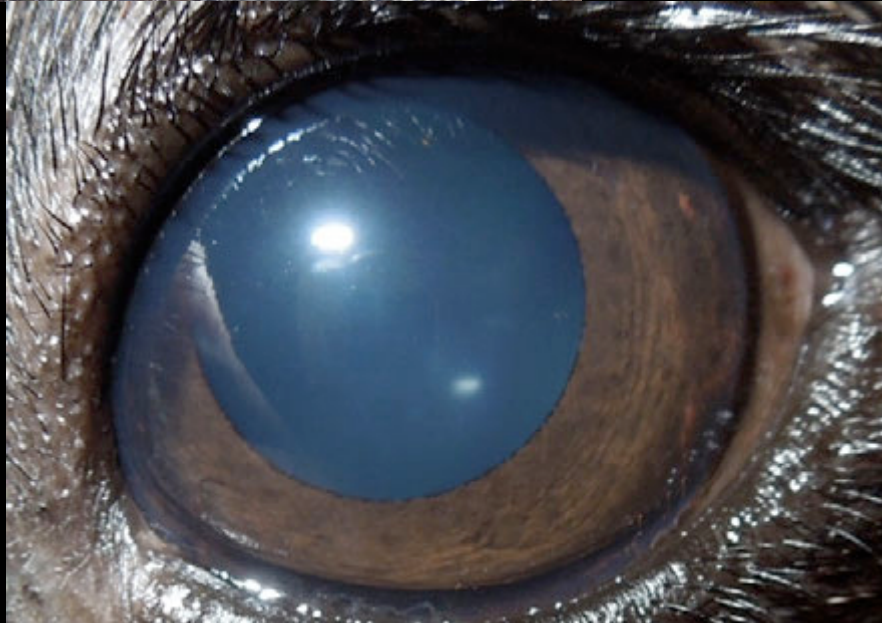
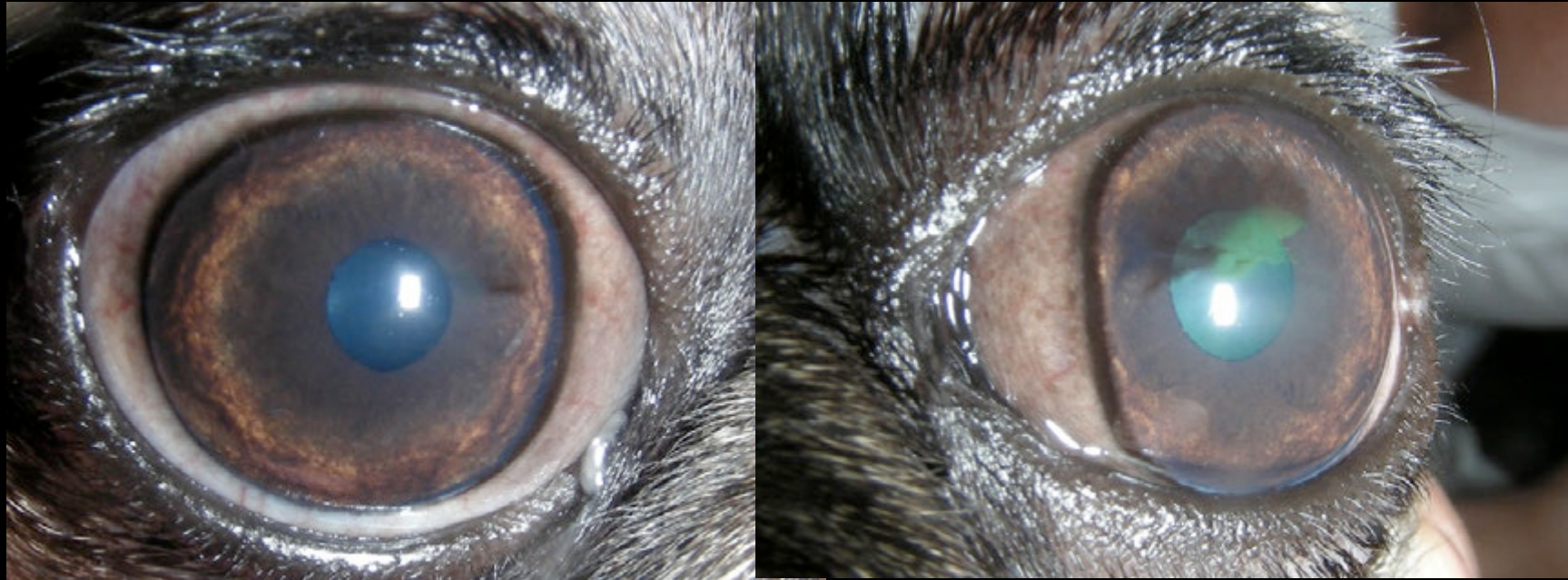
vorher



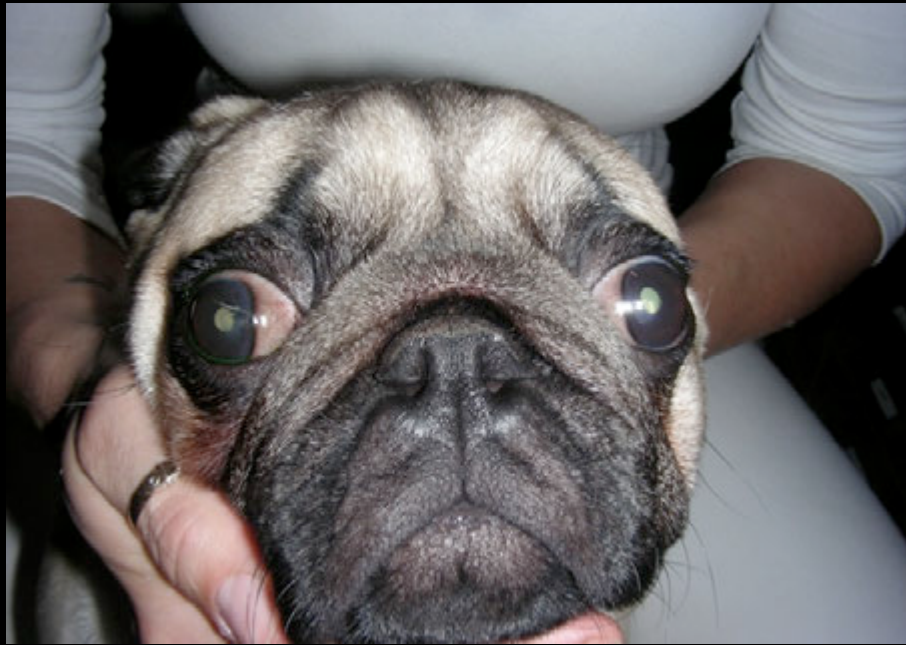nachher

vor nasaler Kanthusplastik und Ciclosporin



3 J post OP

nasale Kanthusplastik + Ciclosporin lokal



prä OP



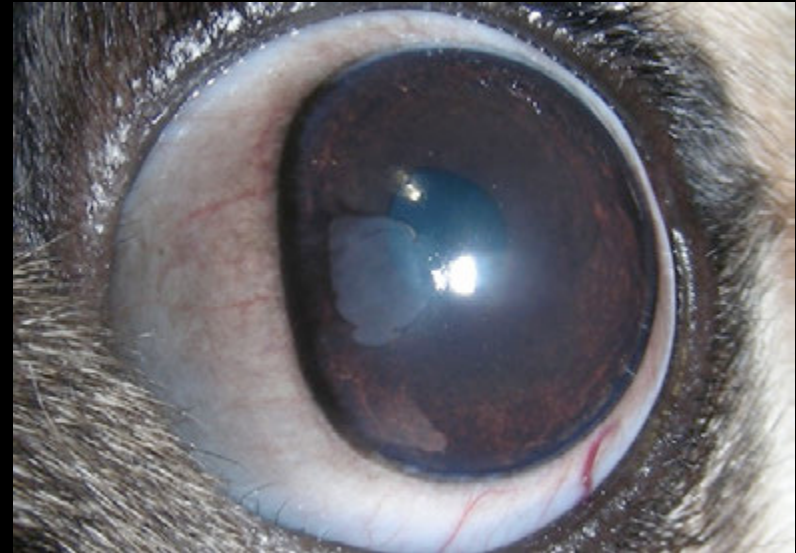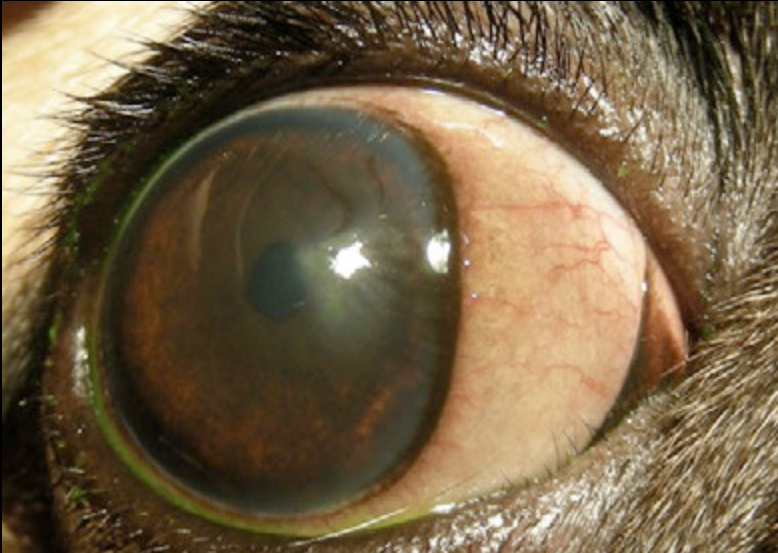
post OP



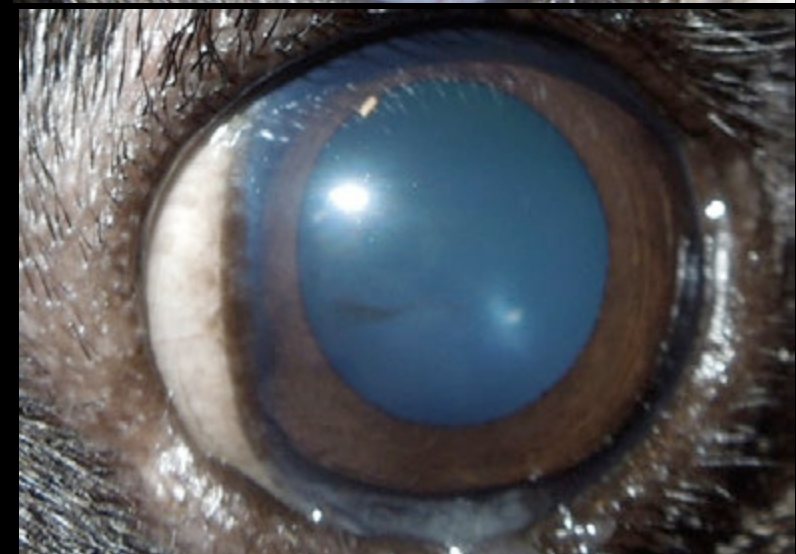
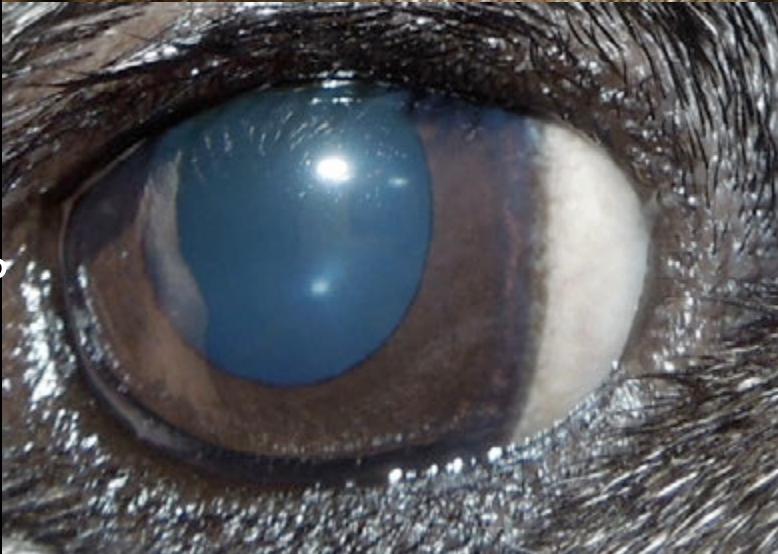nach 4 Jahren

nasale Kanthusplastik + Ciclosporin lokal

prä OP



4 J post OP



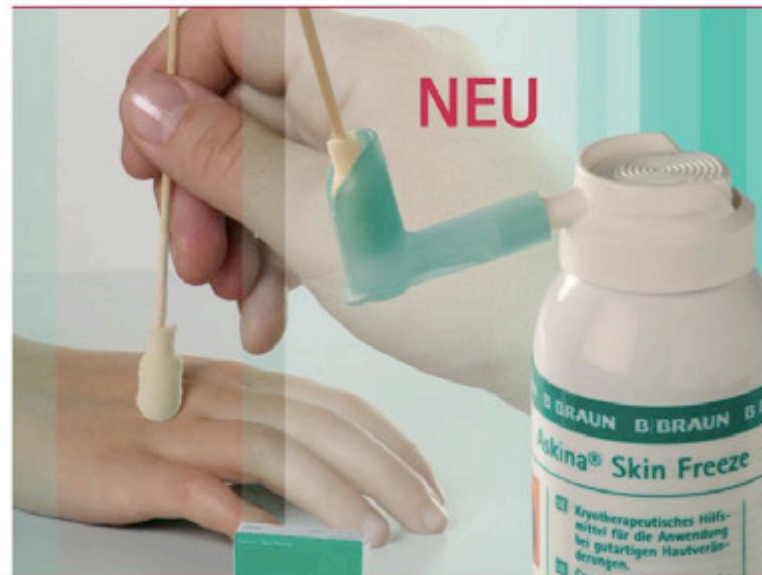Was tun bei vorhandener Pigmentierung?

- lokale Therapie (Ciclosporin + Tacrolimus 0.1%)
- Keratektomie kontraindiziert – Rezidive!
- Radiotherapie – nicht effektiv in dieser Indikation
- Cryotherapie
 - Azoulay T. Adjunctive cryotherapie for pigmentary keratitis in dogs: a study of 16 corneas. *Vet Ophthalmol.* 2013, 18
- Lanzeiteffekt unbekannt

Korneale Kryotherapie

Askina® Skin Freeze: Warzen eiskalt entfernen

Kryotherapie lohnt sich ...
... für Sie und Ihre Patienten



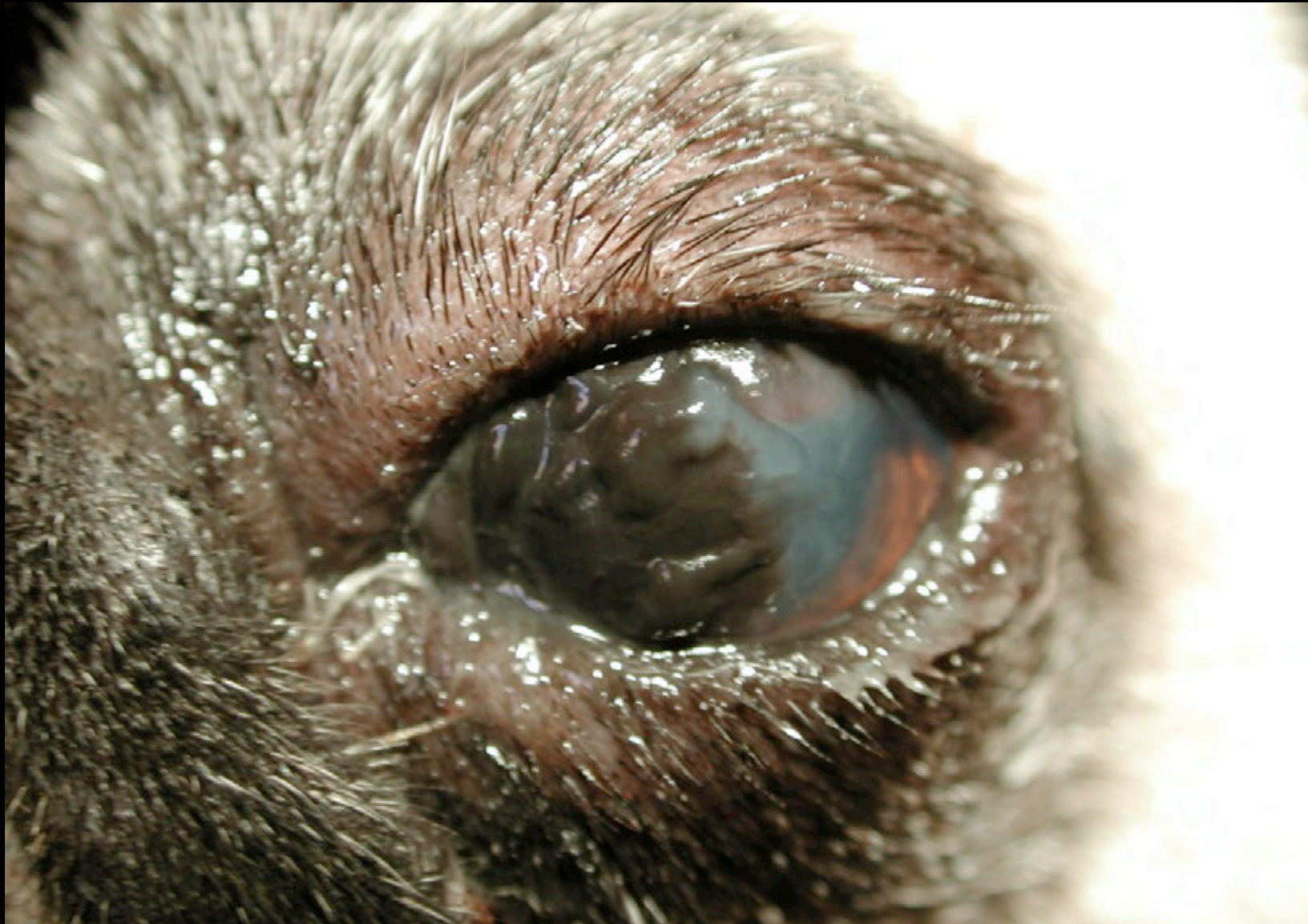
- Einfach und effizient helfen
- Verbesserte Anwendung – mehr Sicherheit
- Schonende und effektive Behandlung für hohe Patientenzufriedenheit
- Kryotherapie ist abrechenbar nach EBM2000plus, GOÄ oder IGeL.

corneal cryotherapy (CC)



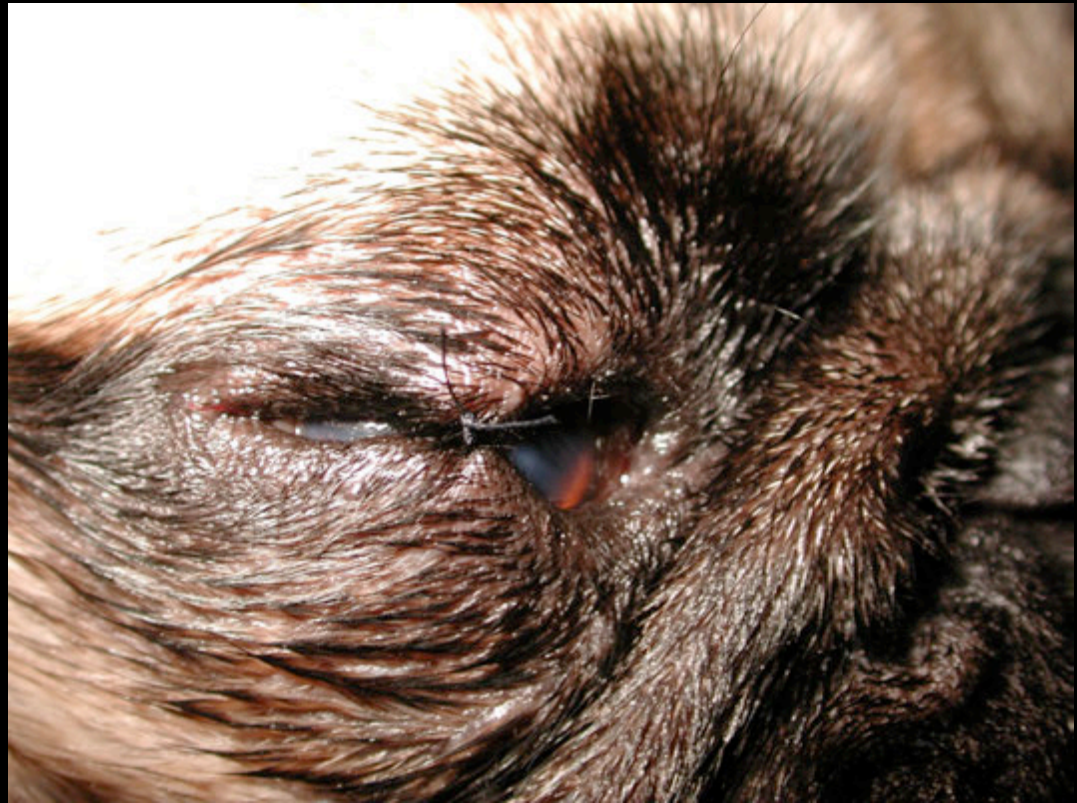3 cycles of 25-35 sec

unmittelbar nach kornealer Kryotherapie

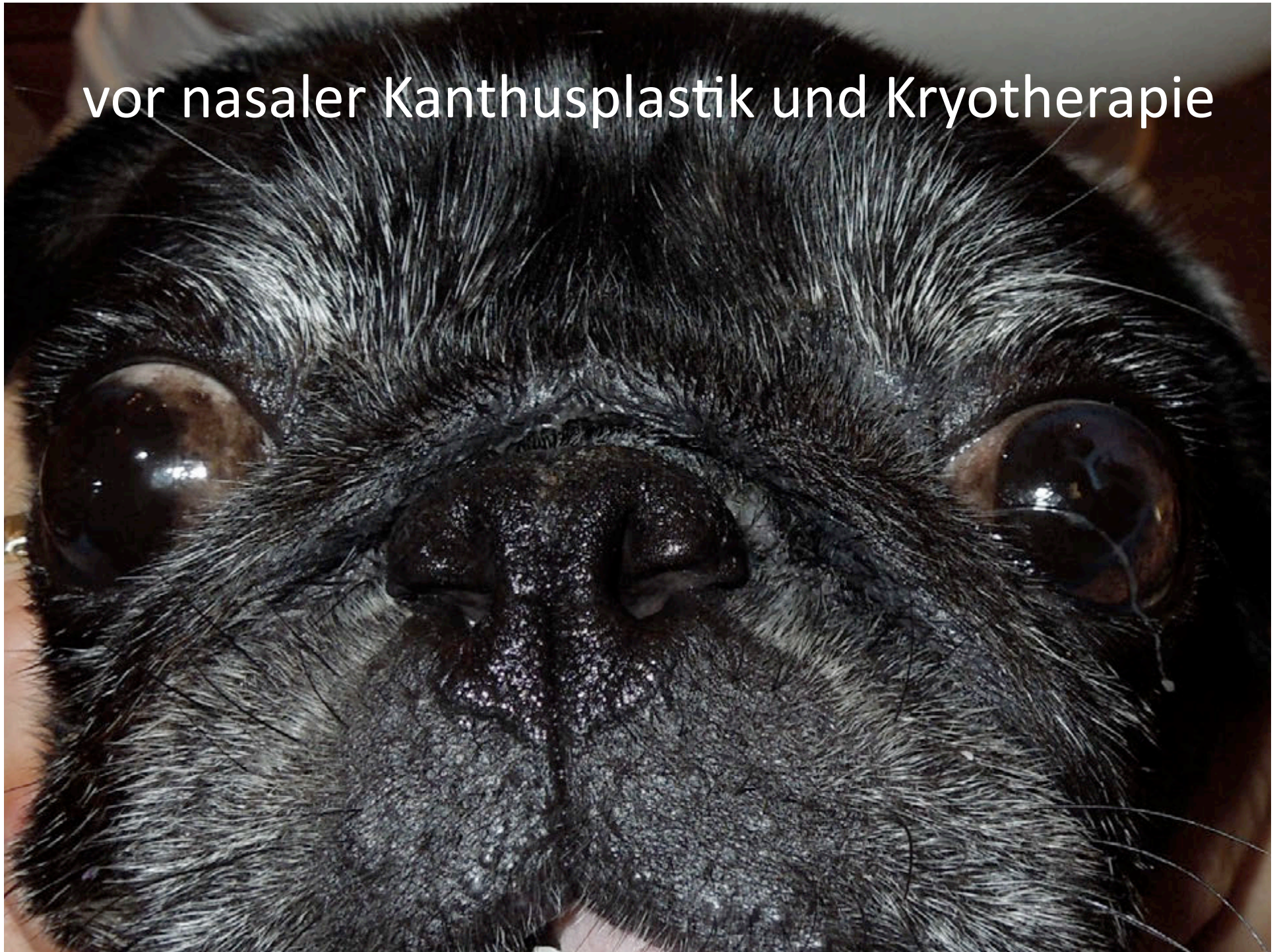

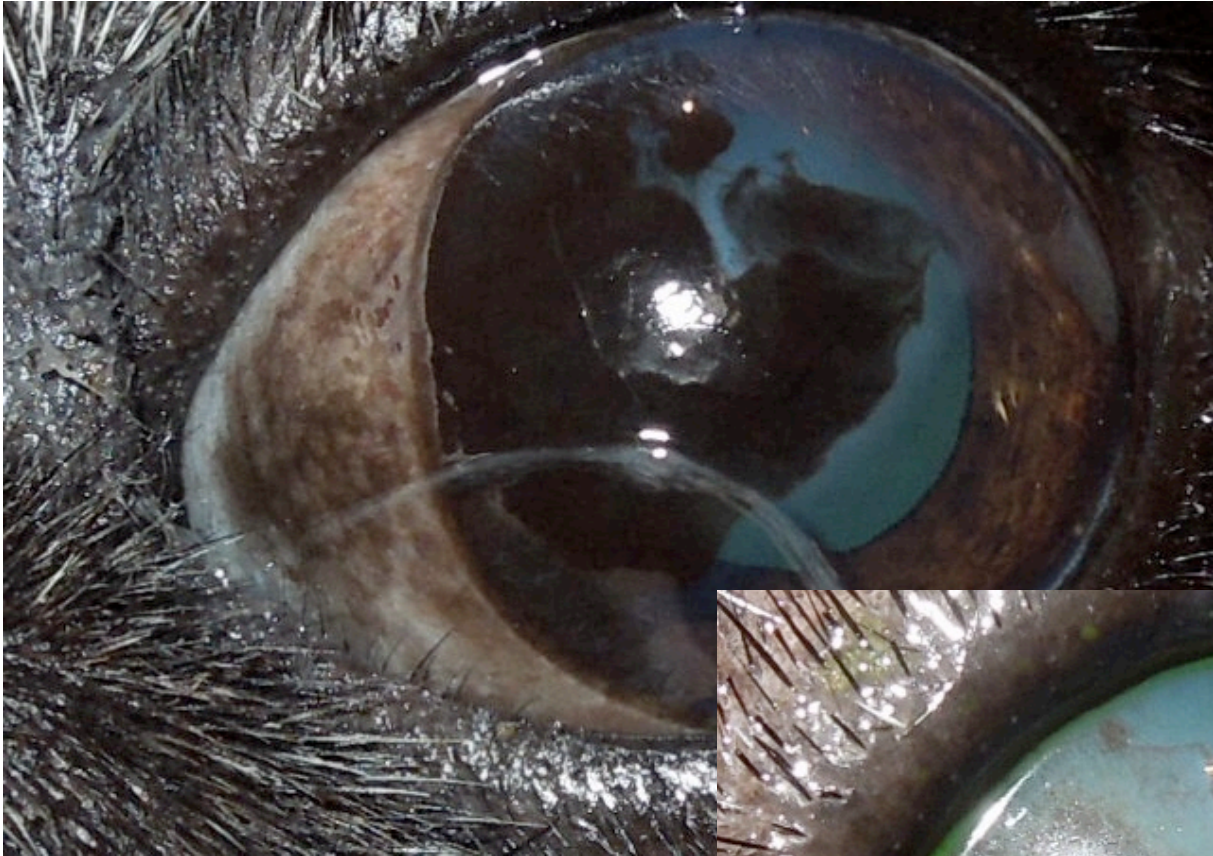
postoperativer Schutz der Kornea

- einfache Tarsorrhaphie (Seide 5-0)
- 3-5 Tage

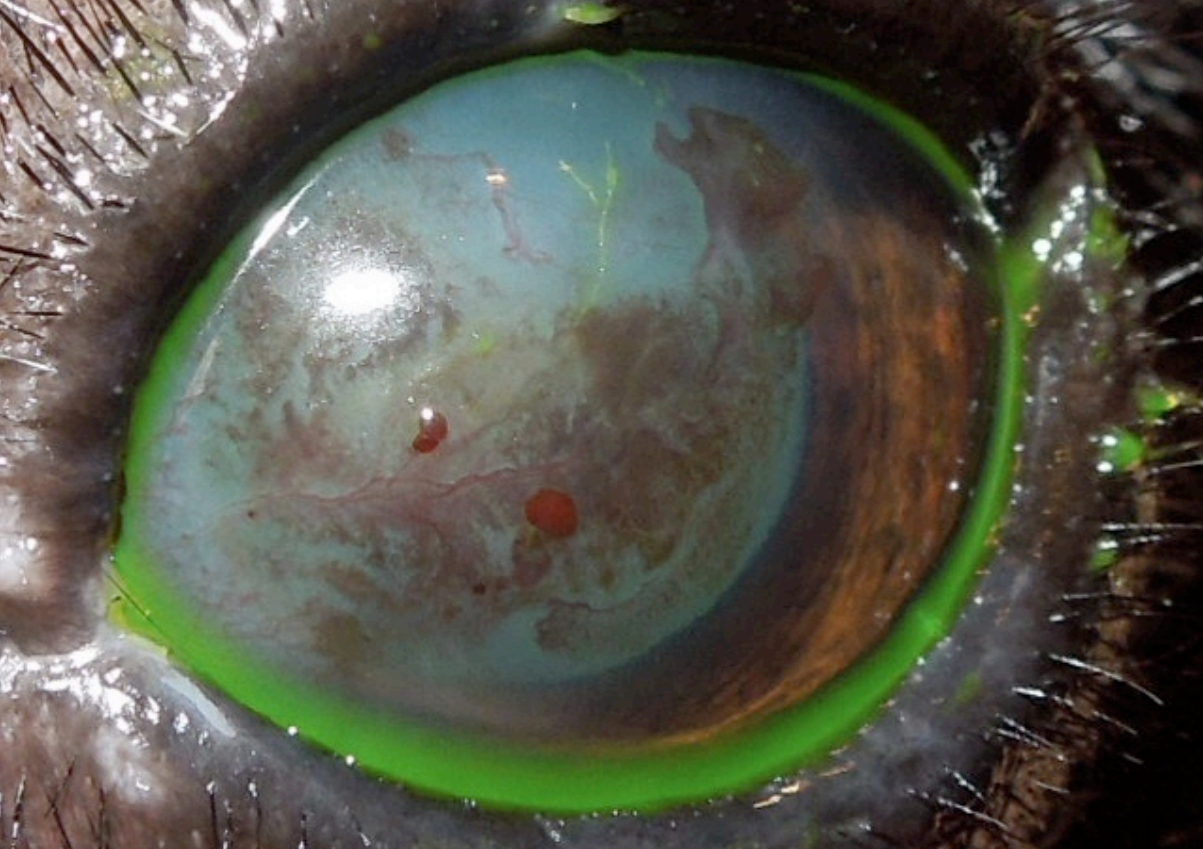


vor nasaler Kanthusplastik und Kryotherapie

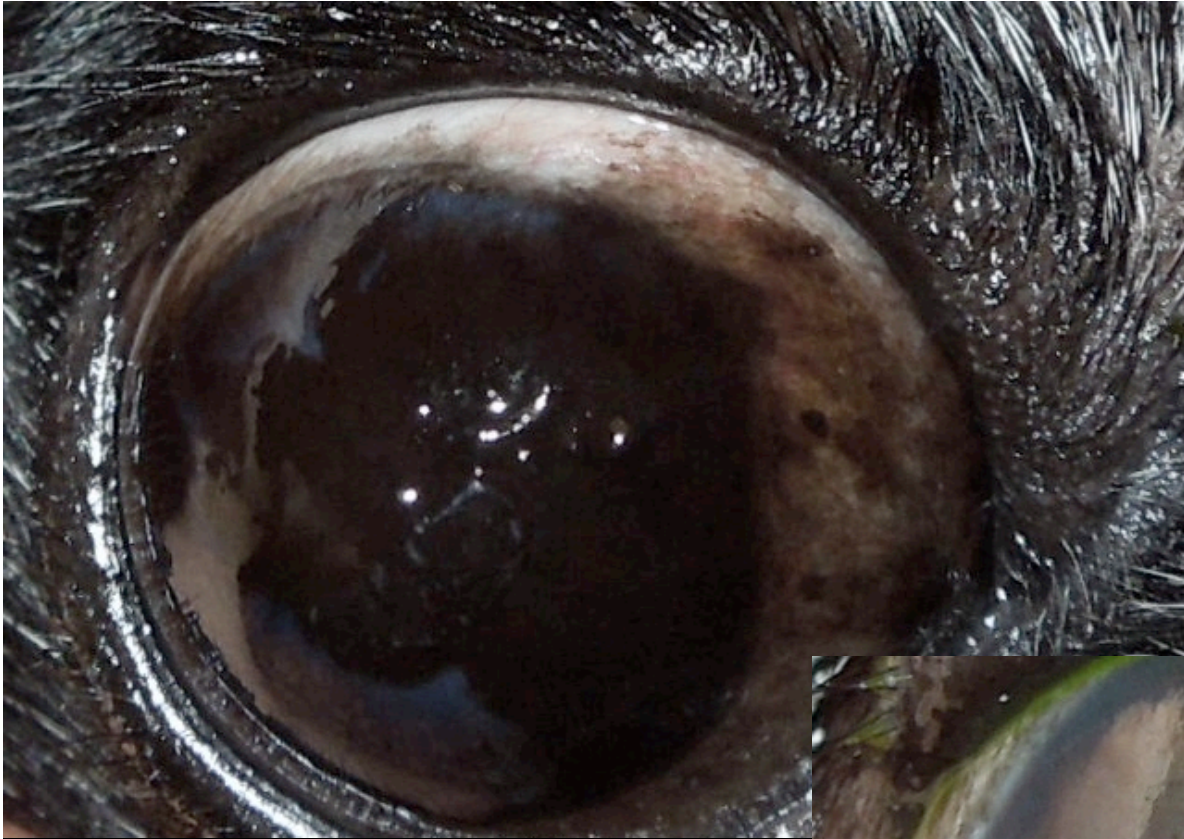




prä OP




post OP



prä OP



post OP

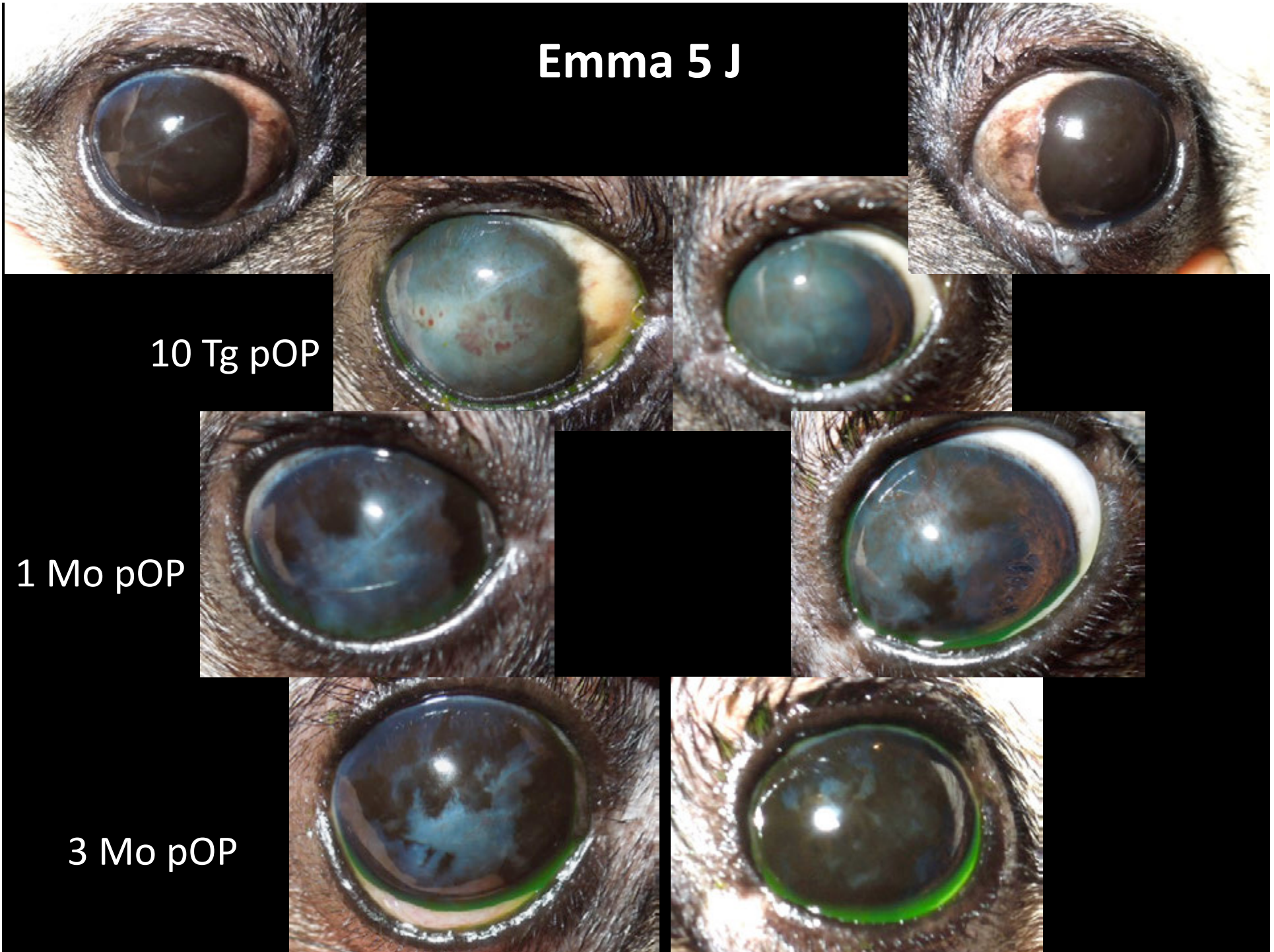


Emma 5 J

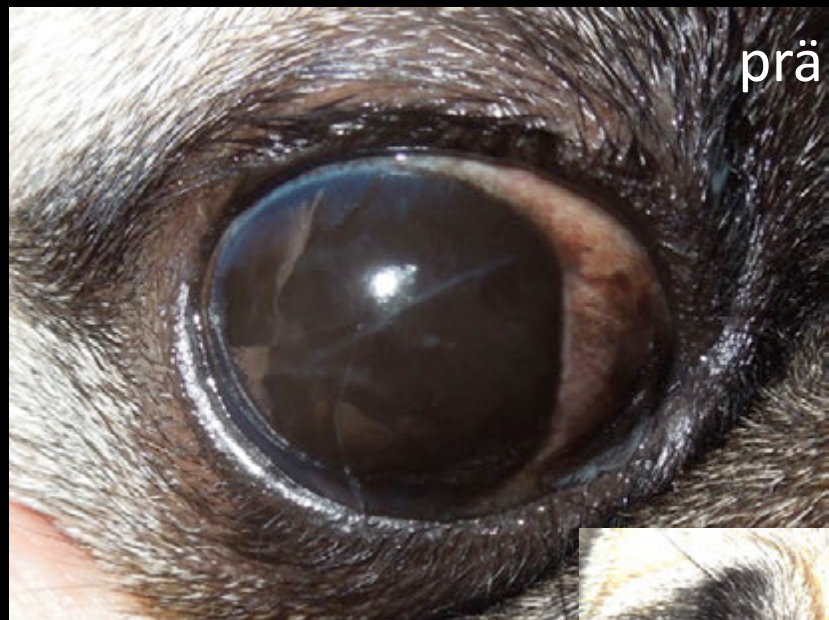10 Tg pOP

1 Mo pOP

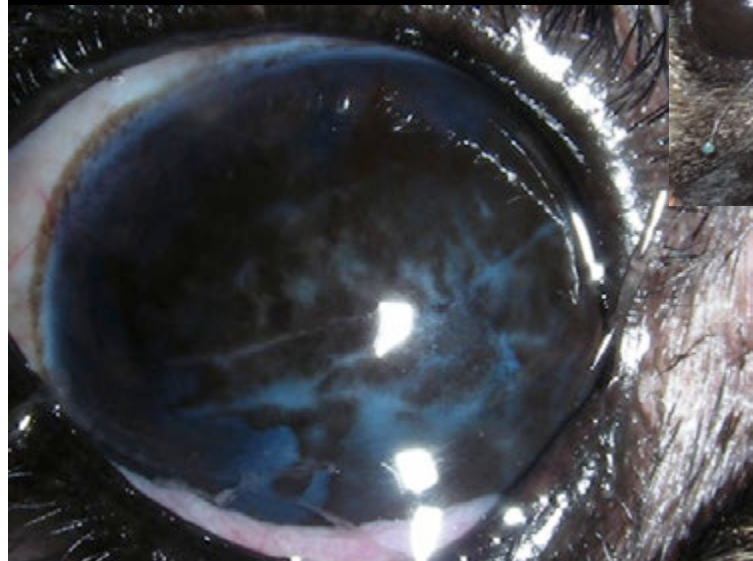
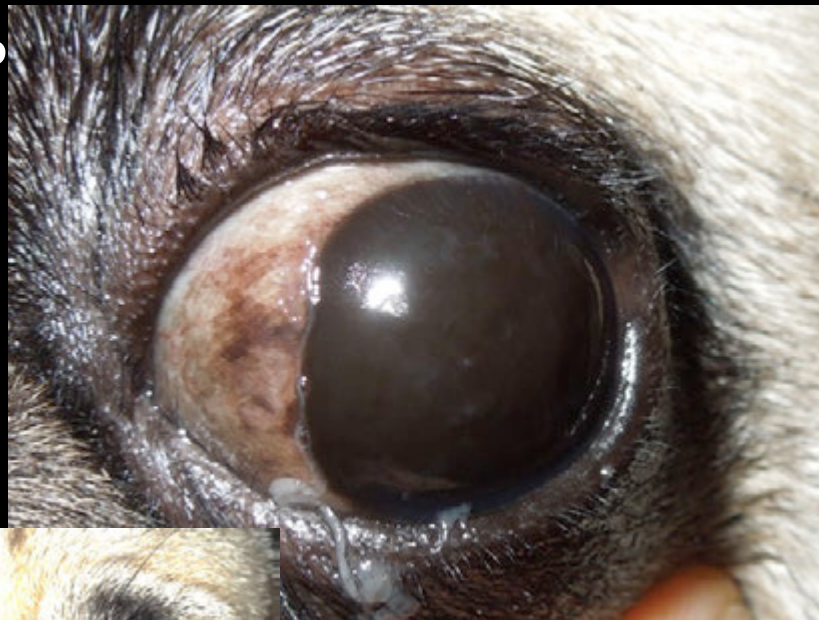
3 Mo pOP



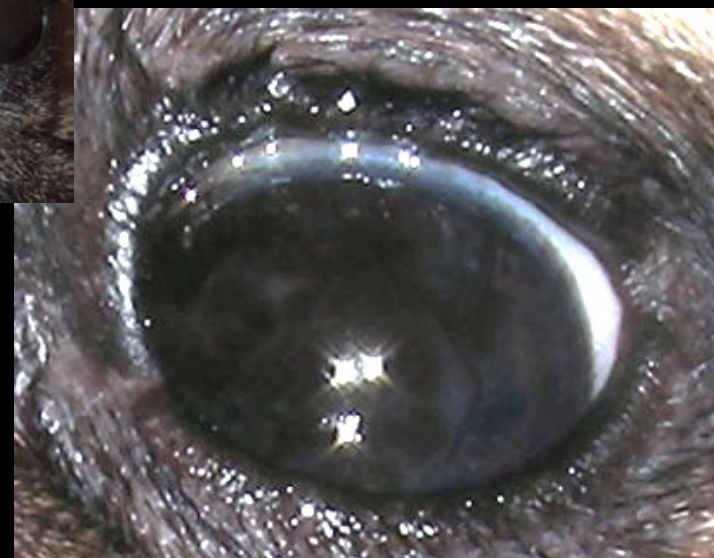Emma 5 J



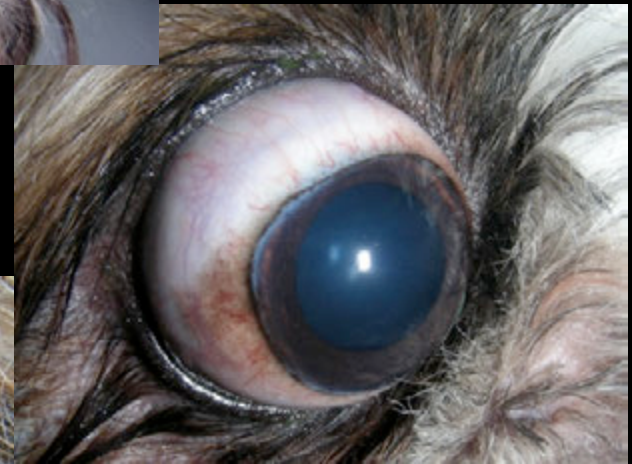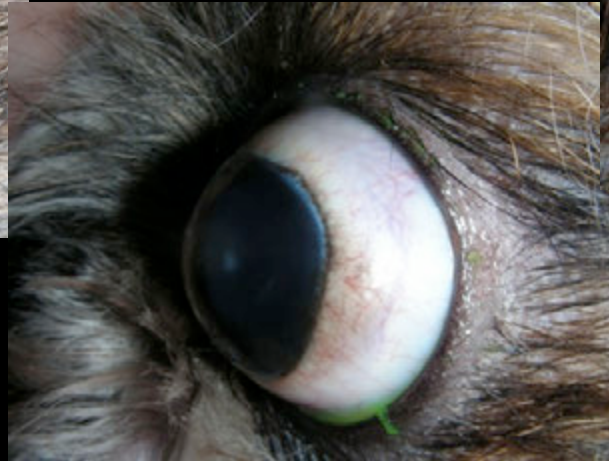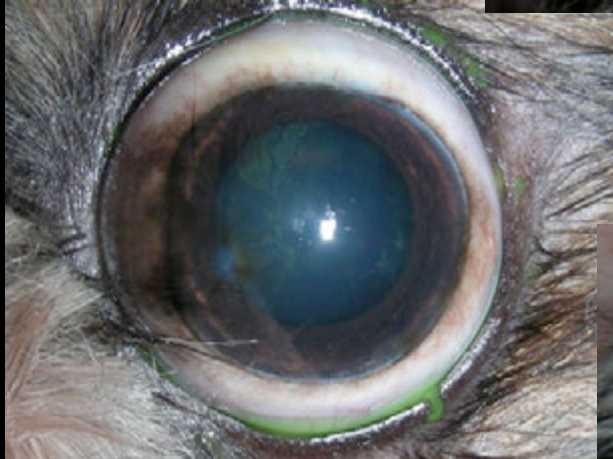prä OP



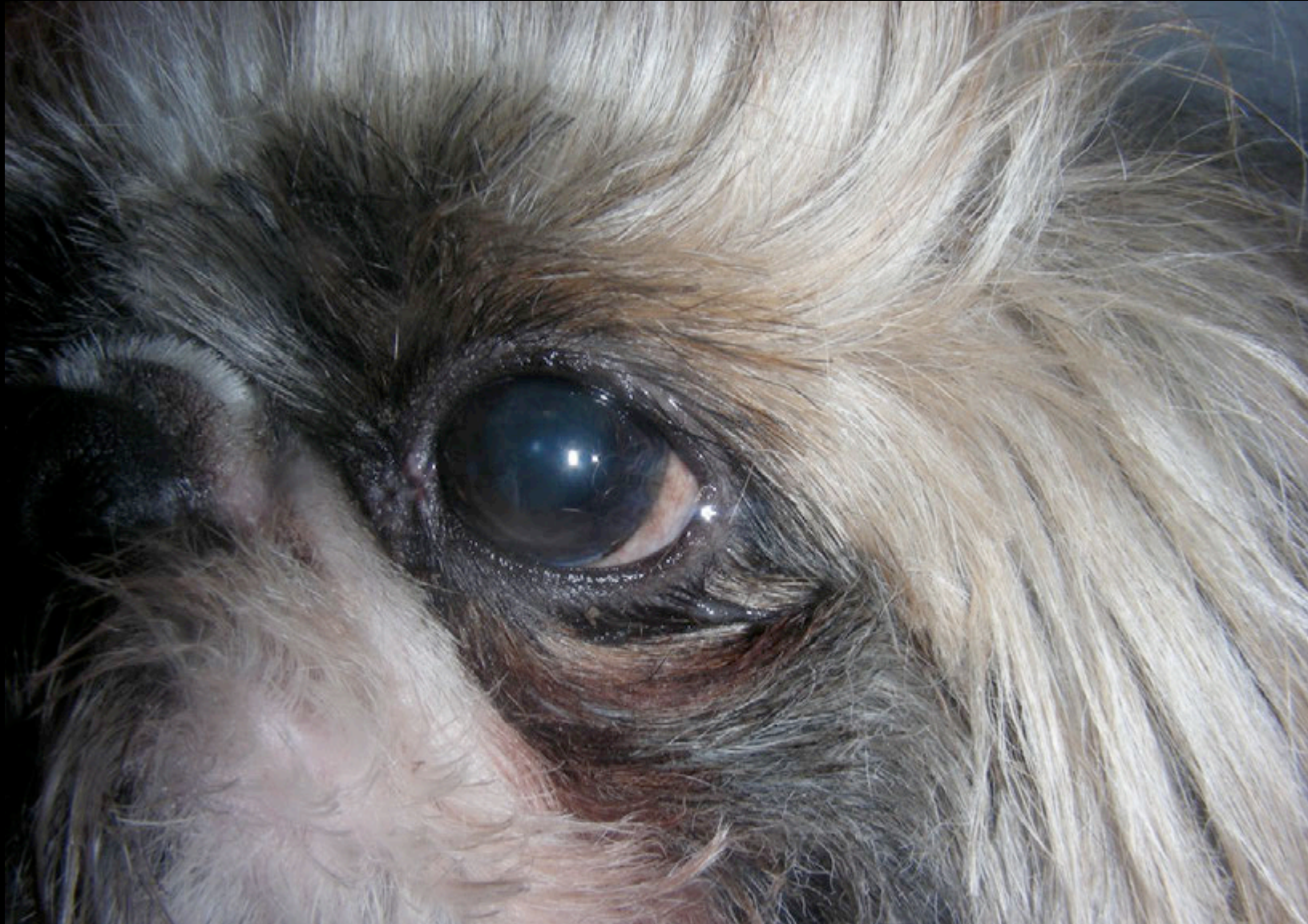1.25 J pOP

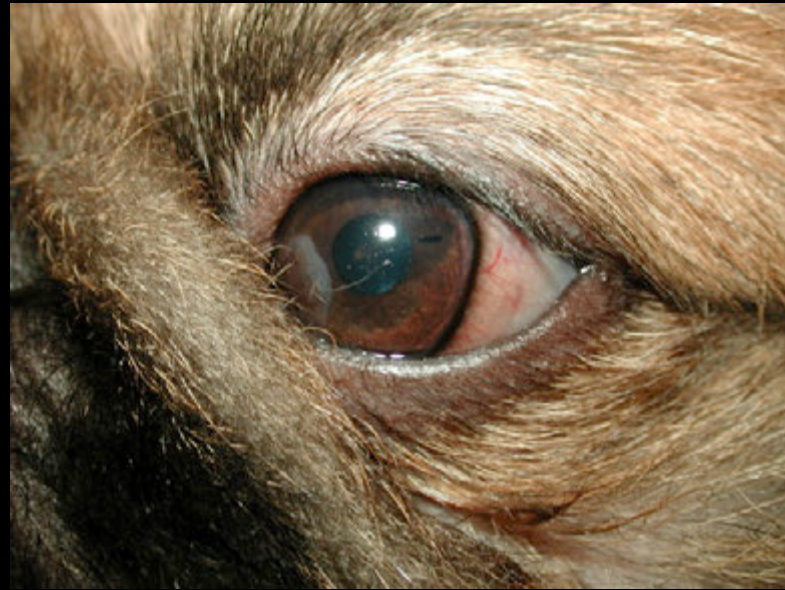
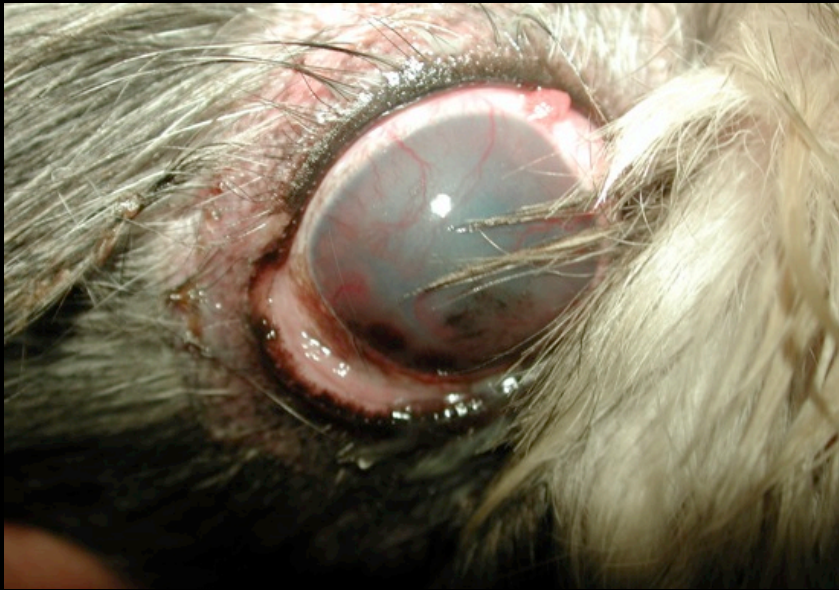
prä OP



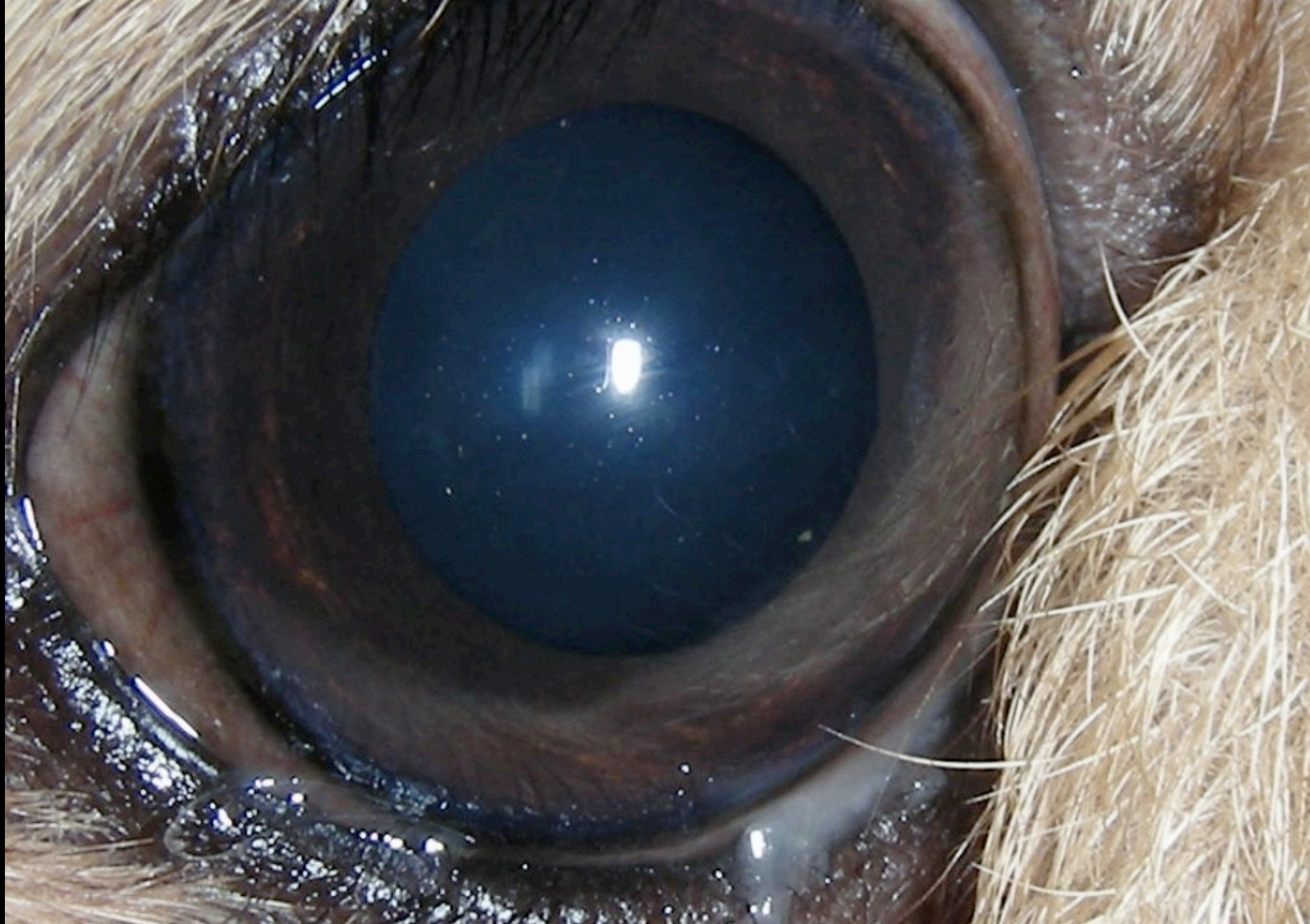post-OP nasale Kanthusplastik



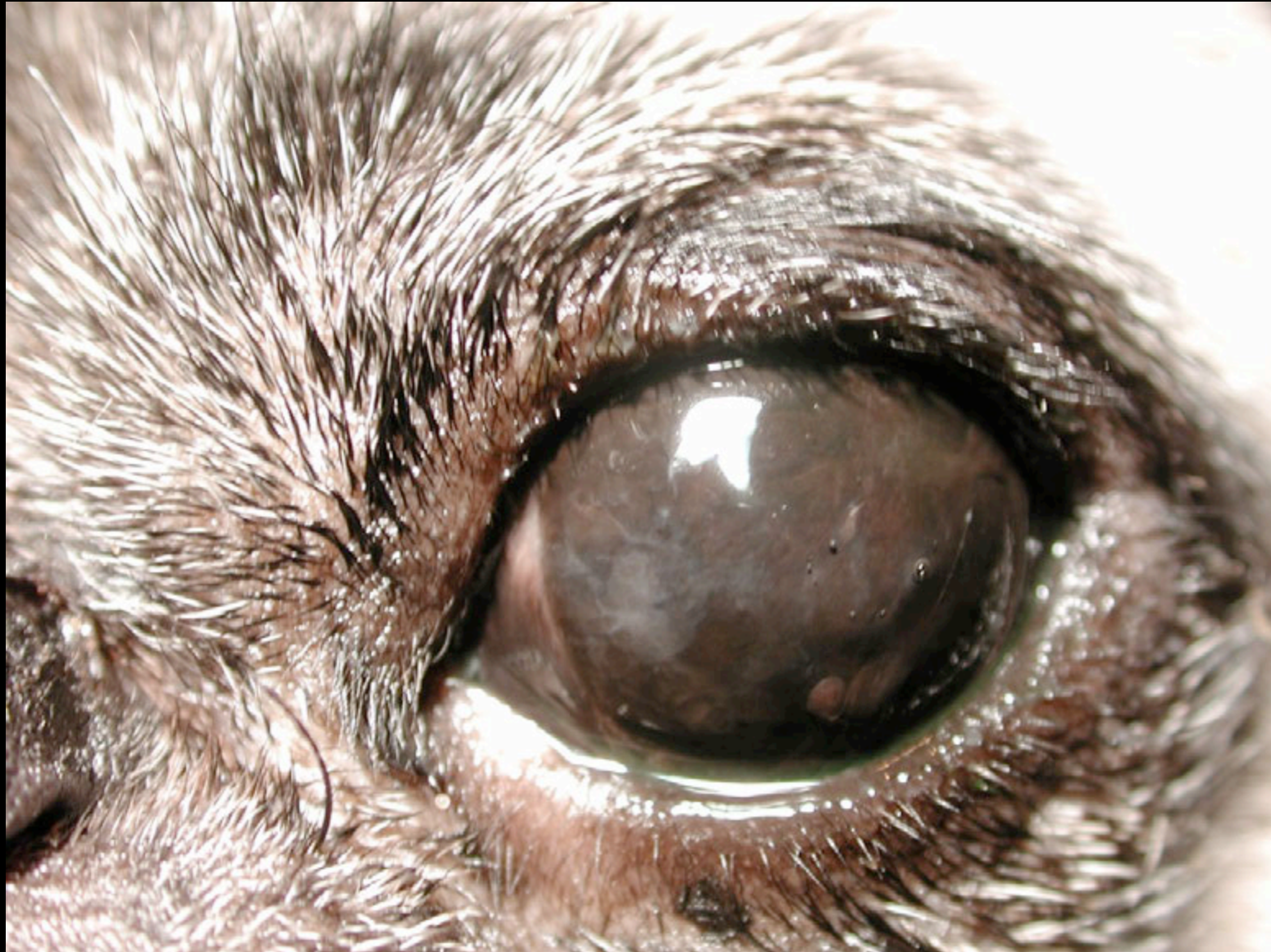

- Resektion der Nasenfalte beseitigt nicht alle Probleme
- Makroblepharon und nasales Entropium bleiben
- nasale Kanthusplastik wesentlich effektiver in
 - Reduktion der Trichiasis
 - Verbesserung des Tränenfilms
 - Kontrolle der pigmentierenden Keratitis

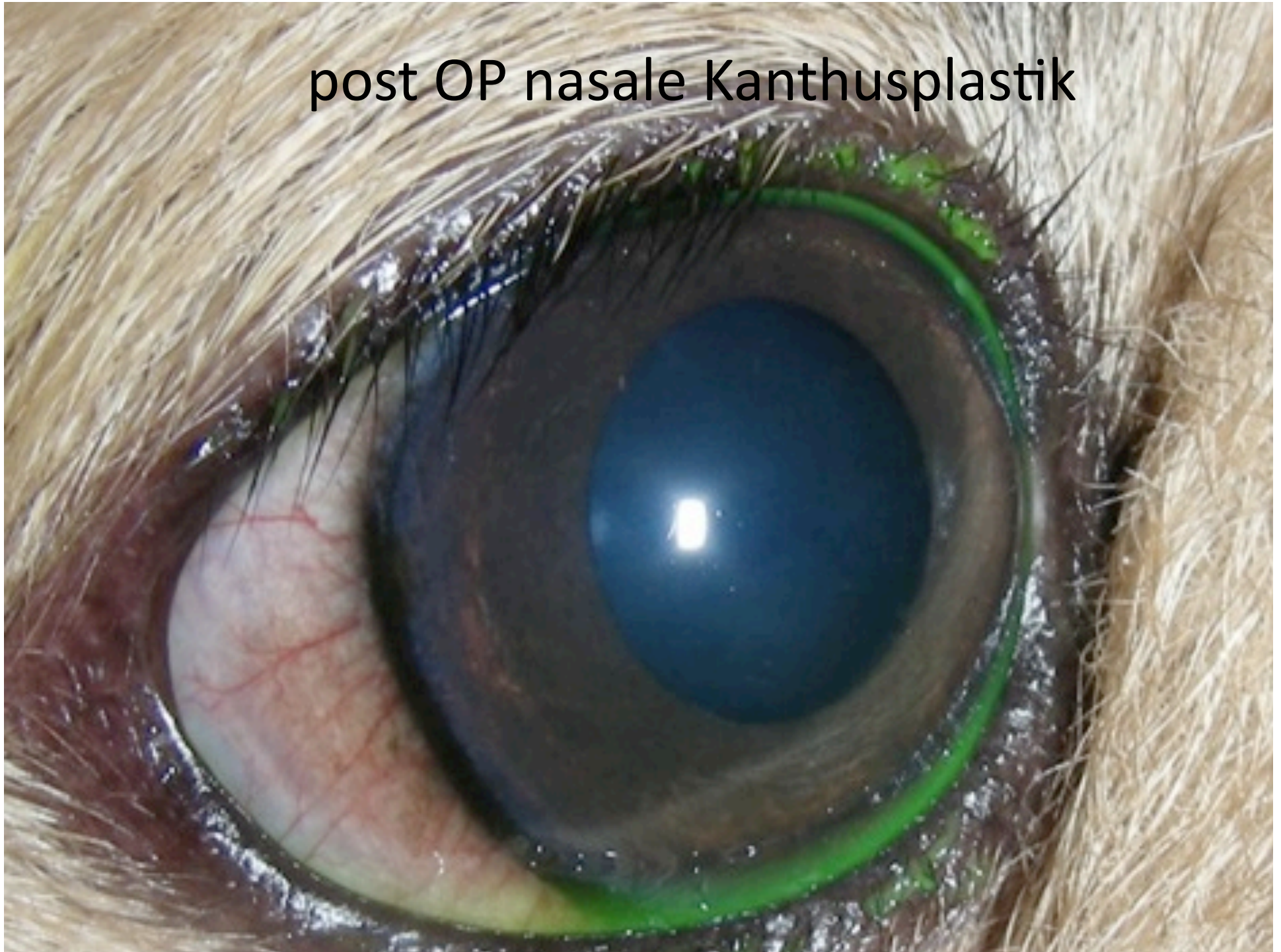prä-OP nasale Kanthusplastik



Mops, 9 J, Nasenfaltenresektion mit 2 J



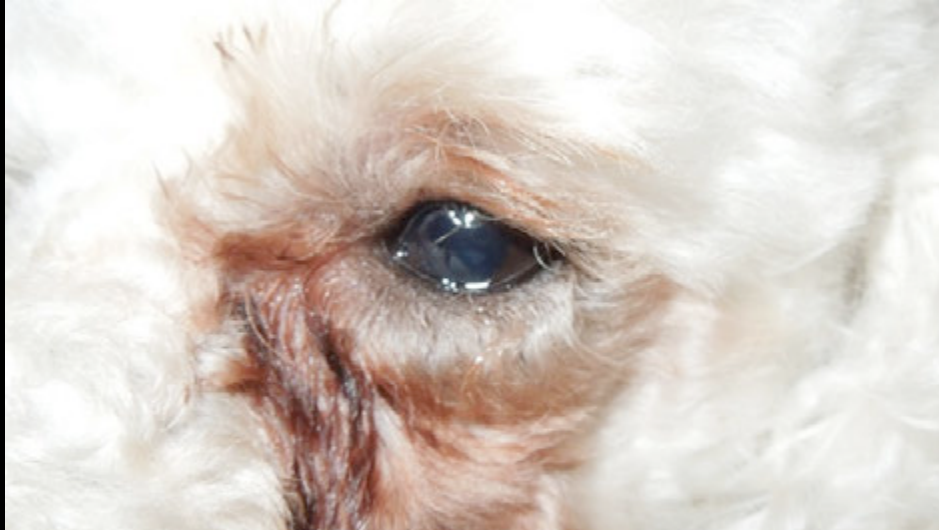post OP nasale Kanthusplastik



post-OP nasale Kanthusplastik



weitere Indikation für die Kanthusplastik:
Epiphora wegen nasaler Trichiasis





Brachycephale:

Therapie – persönliche Präferenz...

- nasale Kanthusplastik
 - drastische Verkürzung der Lidspalte
 - Korrektur des Entropium nasale
- +/- korneale Kryotherapie
- + lebenslange KCS-Therapie
 - Ciclosporin 2-3 x tgl
 - Tacrolimus 2-3x tgl
 - Tränenersatz (Hyaluronsre, Carbomere, Dexpanthenol)
 - Dexamethason (...)
- Therapiebeginn: je eher desto effektiver