© 2004 Schattauer GmbH
Tierärztl Prax 2004; 32 (K): 81

Unter dieser Rubrik werden ophthalmologische Fälle vorgestellt, die in der täglichen Praxis vorkommen und zu diagnostischen und therapeutischen Problemen Anlass geben können. Im ersten Teil erfolgt die Darstellung des Vorberichts und des klinischen Erkrankungsbildes. Um den Leser zu eigenen Überlegungen anzuregen, werden das weitere Vorgehen und die erforderlichen diagnostischen und therapeutischen Maßnahmen an anderer Stelle im Heft erörtert.

Hornhautveränderung bei einer British-Shorthair-Katze

Patient

British-Shorthair-Katze, männlich-kastriert, fünf Jahre alt

Anamnese

Der Kater wird als Notfall vorgestellt. Über Nacht hat sich das linke Auge dramatisch verändert, laut Besitzeraussage war es am Vorabend noch unauffällig.

Seit etwa einem Jahr war der Kater wiederholt wegen einer lymphoplasmazellulären, nodulären Iritis und Uveitis mit entzündungshemmenden Augentropfen (Diclofenac, Voltaren ophtha® Augentropfen, Novartis, und Prednisolonacetat, Inflanefran forte® Augentropfen, Allergan) behandelt worden.

Zwei Tage zuvor war rechts ein superfizielles Ulcus corneae diagnostiziert und eine lokale Therapie mit Azidamfenicol (Thilocanfol 1%® Augentropfen, Alcon) und Dexpanthenol (Corneregel® Augengel, Dr. Mann Pharma) begonnen worden.

Der Kater versucht permanent, sich am linken Auge zu reiben, das ihn sehr zu irritieren scheint. Abbildung 1 zeigt eine Frontalansicht des Kopfes, Abbildung 2 das linke Auge.

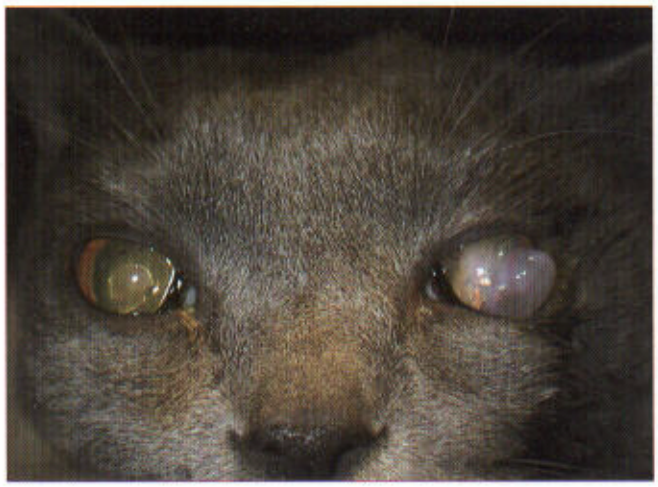

Abb. 1 Frontalansicht des Katers bei der Vorstellung als Notfall. Das Tier ist zum Zeitpunkt der Aufnahme bereits sediert.

Welche ophthalmologischen Befunde erheben Sie und wie gehen Sie weiter vor? (siehe Seite 92)

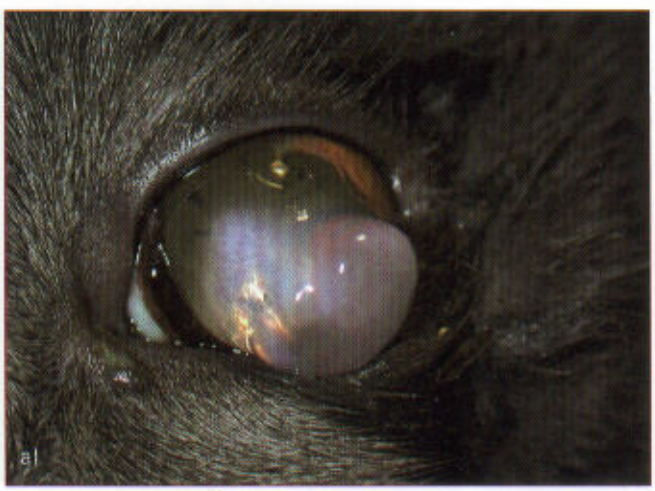

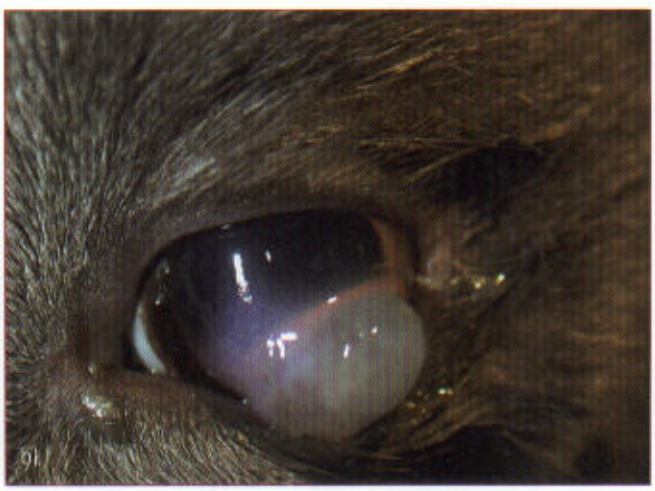

Abb. 2 Ansicht des linken Auges im auffallenden Licht

Das ophthalmologische Quiz

Antwort

© 2004 Schattauer GmbH
Tierärztl Prax 2004; 32 (K): 92-5

Im Zusammenhang mit dem auf Seite 81 vorgestellten Fall wird im Folgenden das diagnostische und therapeutische Vorgehen besprochen. Die zugrunde liegende Krankheit wird diskutiert.

Allgemeinuntersuchung

Die Körpertemperatur liegt im Referenzbereich. Auch ansonsten lassen sich bei dem adipösen Kater keine pathologischen Befunde erheben. Schnupfensymptome liegen nicht vor.

Ophthalmologische Untersuchung und Befunde

Die Pupillarreaktion ist beidseits direkt und indirekt physiologisch auslösbar.

Das **linke Auge** zeigt eine deutliche Photophobie. Seromuköser Augenausfluss fällt vor allem temporal auf. Die linke Kornea ist ventral hochgradig blasig verdickt, quillt über den Lidrand vor und behindert so den Lidschluss (Abb. 3, 4). In diesem Areal, das nahezu die gesamte ventrale Hälfte der Kornea einnimmt, sind physiologische Transparenz, Struktur und Kontur verloren gegangen. Hier liegt ein hochgradiges Ödem vor, das fast gelatinöses Aussehen hat und sich scharf abgrenzt vom dorsalen Anteil der Kornea, der transparent ist und unverändert scheint (Abb. 4). Bei der Untersuchung mit der Spaltlampe stellen sich im ventralen Areal endothelial Falten dar, die in Abbildung 3 und 4 angedeutet nachvollziehbar sind. Oberflächlich ist der ödematöse Anteil der Kornea grieselig rau und großflächig fluoreszeinpositiv. Die Konjunktiva zeigt eine geringgradige Rötung. Die vordere Augenkammer ist nur von dorsal einsehbar und weist keinen pathologischen Inhalt auf. Die Folgen der lymphoplasmazellulären Iritis sind als depigmentierte Nodi zu erkennen. Zudem fallen fokal Pigmentansammlungen auf der vorderen Linsenkapsel als Folge von hinteren Synechien auf.

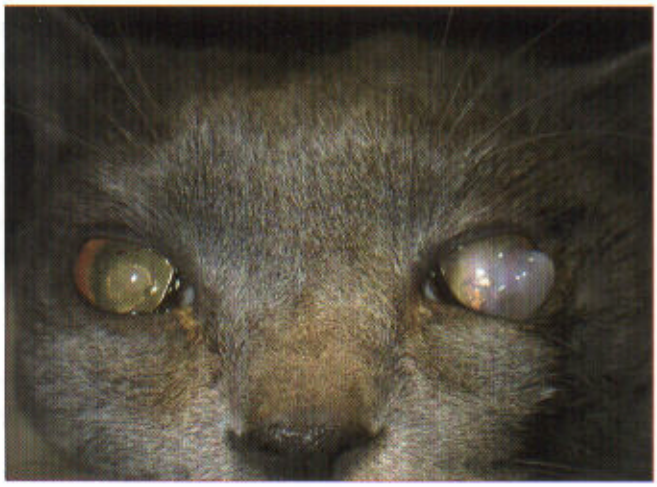

Abb. 3 Ansicht des Katers bei Erstvorstellung

Das **rechte Auge** weist ein flächiges, scharf begrenztes superfizielles Ulcus corneae auf (Abb. 3). Weitere pathologische Veränderungen bestehen an der Hornhaut nicht. Die Konjunktiva ist geringgradig gerötet, die vordere Augenkammer klar. Die Iris ist ähnlich wie die des linken Auges multifokal mit depigmentierten Nodi durchsetzt (diese sind in der später angefertigten Aufnahme in Abb. 5 sichtbar). Hintere Synechien lassen sich ebenfalls erkennen.

Der Augeninnendruck beträgt links (gemessen im dorsalen Hornhautareal) 10 mmHg, rechts 14 mmHg (Tonopen®, Mentor, USA). Die indirekte Ophthalmoskopie erbringt beidseits keine pathologischen Befunde.

In Lokalanästhesie (Proxymetacainhydrochlorid, Proparakain-POS 0,5%® Augentropfen, Ursapharm) wird mit einem Watteträger die Konsistenz der Veränderung der linken Kornea überprüft. Diese ist zwar hochgradig ödematös, aber von fester Konsistenz und nicht weich und »verstreichbar«, wie die Adspektion vermuten lässt.

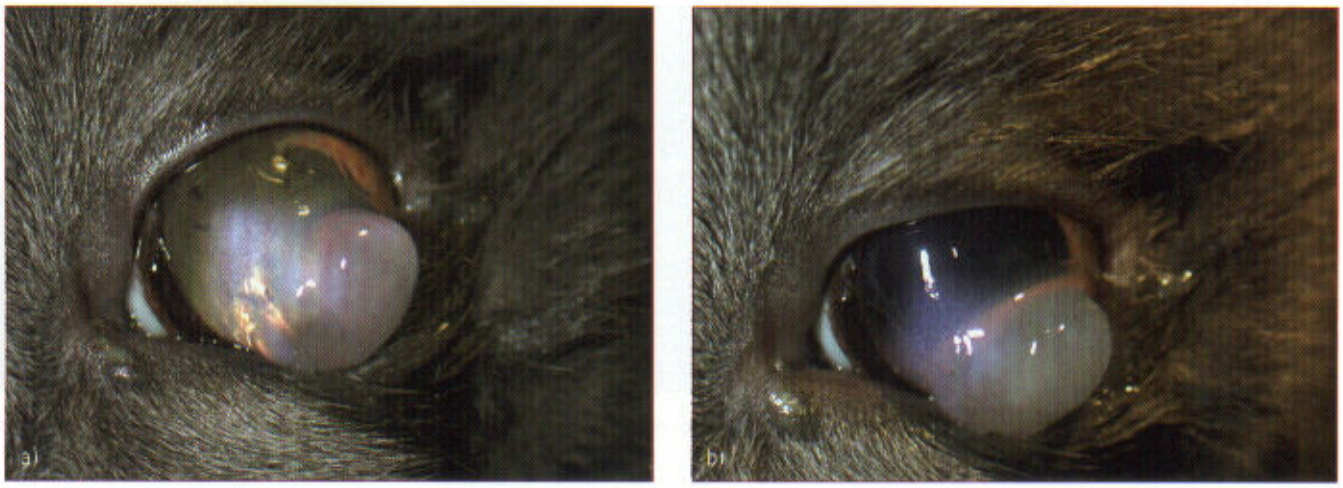

Abb. 4 Ansicht des linken Auges bei Erstvorstellung. Das hochgradige Ödem ist scharf begrenzt. Es führt zum Konturverlust und behindert den Lidschluss.

Diagnosen

- Bullöse Keratopathie links
- Superfizielles Ulcus corneae rechts
- Chronische lymphoplasmazelluläre Iritis und Uveitis beidseits

Differenzialdiagnosen (hinsichtlich der Korneaveränderung links)

1. Kolliquationsnekrose der Kornea infolge Laugenverätzung
2. Einschmelzendes Ulcus corneae
3. Endotheliale Dekompensation: endotheliales Ödem infolge Linsenluxation, chronischer Uveitis oder chronischen Glaukoms
4. Korneale Dystrophie der Manx-Katze

Ad 1. Die schwere Verätzung der Hornhaut ist (im Zustand unmittelbar nach der Verätzung) der bullösen Keratopathie (BKP) klinisch am ähnlichsten. Allerdings ist die Verätzung hochschmerzhaft, meist sind die Konjunktiven hochgradig chemotisch. Im Unterschied zum Ödem der bullösen Keratopathie führt die Verätzung zu einer rapiden Nekrose des Stromas, das gelatinös wird und »dahinfließt«, sich also auflöst. Wird bei dieser Veränderung in Lokalanästhesie ein Watteträger unter leichtem Druck auf dem verätzten Areal bewegt, lässt sich das gelatinöse Gewebe verstreichen und hat keinerlei Stabilität mehr. Gegebenenfalls kann auch die Anamnese hilfreich sein, um eine Verätzung zu bestätigen.

Ad 2. Das einschmelzende Ulcus corneae ist durch einen schweren stromalen, bakteriellen Infekt gekennzeichnet, der infolge proteolytischer Enzymaktivitäten rasch zum Verlust der stromalen Kollagenstruktur führt. Das Stroma zeigt dabei meist eine gelbliche bis grünliche Verfärbung. Bei der Fluoreszeinprobe dringt der Farbstoff tiefer in das veränderte Stroma ein. Das einschmelzende Ulcus ist demnach nicht – wie im vorliegenden Fall – ein reines Ödem, sondern geht mit Auflösungsprozessen im Stroma einher.

Ad 3. Die endotheliale Dekompensation führt unabhängig von ihrer Ursache immer zu einem stromalen Ödem, das jedoch niemals das Ausmaß des Ödems der BKP annimmt und auch keine blasig unregelmäßige Struktur aufweist.

Ad 4. Nur der Vollständigkeit halber sei die Korneadystrophie der der Manx-Katze genannt. Diese Form der Korneadystrophie ist nur bei Katzen dieser Rasse beschrieben. Sie entwickelt sich langsam progressiv und nimmt selbst im fortgeschrittenen Stadium nicht das für die bullöse Keratopathie geschilderte Ausmaß an (2).

Therapie

In einer flachen Injektionsnarkose (Ketaminhydrochlorid, Ketamin Gräub®, Albrecht, und Xylazinhydrochlorid, Xylazin 2%®, alfavet) wird am linken Auge eine Nickhautschürze angelegt. Auf eine Keratektomie zur Biopsieentnahme wird verzichtet, da die klinische Diagnose eindeutig ist und eine weitere Traumatisierung der Kornea zur Heilungsverzögerung führen könnte. Die lokale Therapie mit Azidamphenicol und Dexpanthenol zweimal täglich wird nun beidseits über zehn Tage fortgeführt. Ab dem dritten Tag postoperativ erhält der Kater oral Megestrolacetat (Opochaleurs® Tabletten, Clement-Thékan, Frankreich, 0,3 mg/kg KM) über vier Tage, dann jeden zweiten Tag über acht Tage, dann einmal wöchentlich über drei Wochen.

Abb. 5 Ansicht des linken Auges unmittelbar nach Lösen der Nickhautschürze, 3,5 Wochen nach Erstvorstellung. Die Hornhaut ist glatt und hat ihre ursprüngliche Kontur. Fokal ist eine stromale Trübung verblieben. Die depigmentierten Nodi der Iris sind deutlich sichtbar.

Abb. 6 Ansicht beider Augen des Katers acht Wochen nach Erstvorstellung. Eine kleine stromale Trübung der Kornea besteht weiterhin.

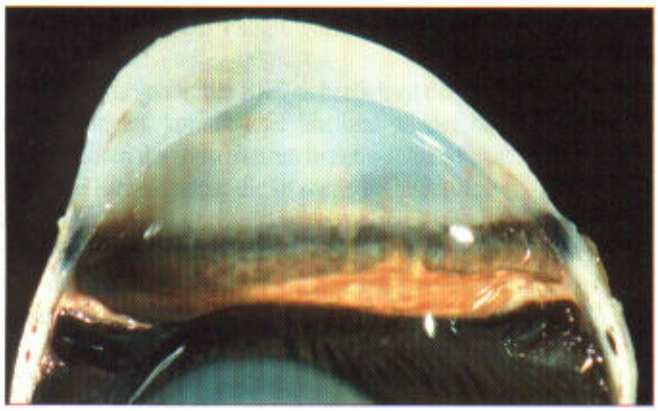

Abb. 7 Formalinfixierter, parasagittal kalottierter Bulbus einer achtjährigen, männlichen Katze. Massives, wanddurchgreifendes (diffuses) stromales Hornhautödem im Rahmen einer chronischen (so genannten idiopathischen) lymphoplasmazellulären (nodulären) Uveitis anterior mit Glaukomstatus; Linse luxiert.

Prognose

Bei frühzeitiger Diagnose und unmittelbar einsetzender Therapie hat die BKP eine gute Prognose. Notwendig ist der Schutz der Hornhaut durch eine Nickhautschürze oder ein Ankyloblepharon, da hiermit einer Exposition, Xerosis und folgender Perforation des bullösen Anteils entgegengewirkt werden kann.

Epikrise

Nach vier Tagen ist das oberflächliche Ulkus des rechten Auges bereits reepithelisiert und fluoreszeinnegativ. Die Nickhautschürze wird nach 3,5 Wochen gelöst. Die linke Hornhaut ist glatt und hat ihre ursprüngliche Kontur wieder angenommen. Ventral besteht eine fokale stromale Trübung (Abb. 5). Von limbal temporal sprossen Gefäße in die Kornea ein. Nach acht Wochen ist die stromale Trübung weiter zurückgegangen. Bei der Spaltlampenuntersuchung scheint in diesem Bereich das Endothel faltig aufgeworfen (Abb. 6). Klinisch zeigt der Kater keine Beschwerden.

Histologische Befunde der bullösen Keratopathie

Das histologische Bild der BKP der Katze ist geprägt durch mitteltief-stromale, fokale bis feldförmig-diffuse Regionen unterschiedlich massiver Ödematisierung, auch mit Ausbildung von Vesikeln, verbunden mit einer Desintegration der stromalen Kollagenfibrillen, erkennbar am Verlust der normalen lamellären Gitterstruktur des stromalen Kollagenverbundes. Ein weiteres Charakteristikum ist die fokale Abwesenheit von Keratozytenkernen. Die ödematisierte Stromaregion ist in der Regel gemischtzellig infiltriert oder umzingelt, aufkeimende Neovaskularisation kann, abhängig von der Dauer des Ödemzustandes, beobachtet werden.

Diskussion

Die bullöse Keratopathie der Katze wird in der Literatur in nur einer Publikation anhand von vier Fällen beschrieben, drei bilateral, eine unilateral betroffene Katze (1). Bei zwei dieser Tiere war die Kornea einseitig perforiert. Als Therapie der Wahl wird das Konjunktivatransplantat zur Verhinderung der Perfora-

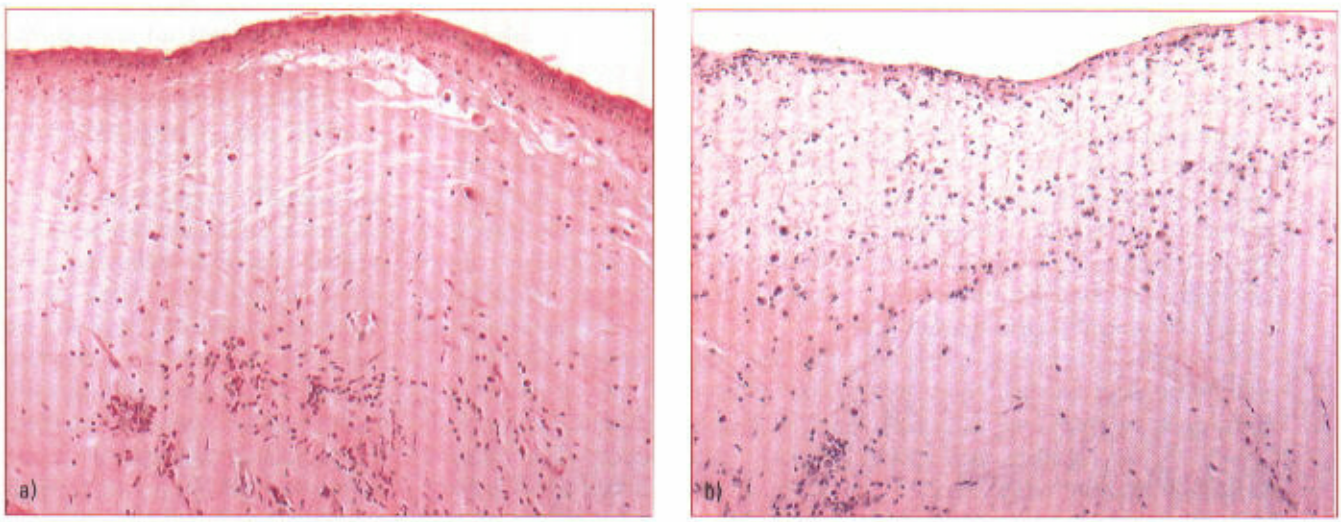

Abb. 8 Histologisches Bild der bullösen Keratopathie. a) Europäische Kurzhaarkatze, männlich, 18 Jahre. Mitteltief-stromaler, peripherer Hornhautausschnitt mit ödembedingter Strukturauflösung der kollagenen Stromafibrillen, subepithelialer Vesikelbildung und zentraler wie peripherer gemischtzelliger Infiltration. HE, × 220. b) Perserkatze, weiblich, 15 Jahre. Mitteltief-stromale, periphere Hornhautregion mit ödembedingter wabiger Strukturauflösung der stromalen Kollagenfibrillen, Keratozytenschwund, vorwiegend peripherer gemischtzelliger Infiltration und massiver Verdünnung des Hornhautepithels. HE, × 220.

tion empfohlen. In zwei Fällen wurde eine Enukleation durchgeführt.

In der Praxis gehört die BKP sicherlich zu den seltenen Hornhauterkrankungen, kommt aber hin und wieder bei der Katze vor. Die Autoren diagnostizierten in zehn Jahren bei acht Katzen eine bullöse Keratopathie, die in sechs Fällen unilateral, in zwei Fällen bilateral bestand. Es erkranken Katzen unterschiedlichen Alters und verschiedener Rassen. Das klinische Bild und der Verlauf der felinen bullösen Keratopathie sind charakteristisch. Die Veränderungen treten perakut, innerhalb weniger Stunden, wie im vorliegenden Fall »über Nacht« auf. Die Konturveränderung der Kornea ist beeindruckend. Die veränderte Hornhaut quillt so enorm auf, dass der Lidschluss eingeschränkt oder unmöglich wird. Nicht selten kommt es infolge protrahierter Vorstellung der Patienten oder inadäquater Behandlungsversuche zur Perforation, die die Bulbusenukleation erforderlich macht. Wird die Hornhaut rasch vor weiterer Exposition geschützt, ist adspektorisch und funktional eine fast vollständige Wiederherstellung möglich. Ob die Restitution allein infolge des mechanischen Schutzes eintritt oder die antiinflammatorische Wirkung des Megestrolacetats unterstützend wirkt, bleibt ungeklärt.

Die Ätiologie der felinen bullösen Keratopathie ist unbekannt. Uveitiden können – wie im vorliegenden Fall und auch bei zwei der vier in der Literatur beschriebenen Fälle – anamnestisch relevant sein. Auch Herpeskeratitiden können im Vorfeld der bullösen Keratopathie auftreten. Welche Faktoren letztlich zur spontanen Dekompensation von Endothel und Stroma führen und in einer solch hochgradigen Ödembildung gipfeln, ist noch nicht geklärt.

Danksagung

Wir danken Frau Sandra Kunder für die digitale Bildbearbeitung der histologischen Abbildungen.

Literatur

1. Glover TL, Nasisse MP, Davidson MG. Acute bullous keratopathy in the cat. Vet Comp Ophthalmol 1994; 4 (2): 66-70.
2. Bistner SI, Aguirre G, Shively JN. Hereditary corneal dystrophy in the Manx cat: A preliminary report. Invest Ophthalmol Vis Sci 1976; 15: 15.

Dr. Ingrid Allgoewer
Spanische Allee 4
14129 Berlin

Dr. Ekkehard Schäffer
GSF-Forschungszentrum für Umwelt und Gesundheit GmbH
Institut für Pathologie
Neuherberg
85761 Oberschleißheim

Bibliographische Daten:
Allgoewer I, Schäffer E. Bullöse Keratopathie bei einer British-Shorthair-Katze. Tierärztl Prax 2004; 32 (K): 81; 92-5.

BUCHBESPRECHUNG

Grundkurs in klassischer Homöopathie für Tierärzte
A. Schmidt (Hrsg.), 3. Aufl., 283 S., Stuttgart: Sonntag 2003, ISBN 3-8304-9029-1, Euro 39,95.

Regulationsmedizinische Therapie erfreut sich sowohl bei Nutz- wie auch bei kleinen Haustieren steigender Beliebtheit, besonders die von Samuel Hahnemann vor über 200 Jahren begründete Homöopathie, die eine in sich abgeschlossene Therapieform mit entsprechenden theoretischen Grundlagen ist.

In der vorliegenden Sammlung von Beiträgen unterschiedlicher Autoren/-innen werden zunächst diese Grundlagen kurz und prägnant aufgearbeitet. Von der Stellung der Homöopathie in der heutigen Tiermedizin über deren Geschichte, Grundlagen wie Ähnlichkeitsgesetz, Arzneimittelprüfung und Potenzierung, über deren Arzneimittel, Arzneimittellehren bis hin zu Fallaufnahme, Wahl des Arzneimittels, zweite und weitere Konsultationen und Behandlungshinweisen spannt sich der Bogen der Themen. Ein Anliegen des Herausgebers ist es, einen Leitfaden durch das bisweilen verwirrende Schrifttum der tierärztlichen Homöopathie zu geben, was ihm hervorragend gelungen ist.

Aktuelle Fragestellungen wie die Sonderstellung der Q-Potenzen, die chronischen Krankheiten, die Impfproblematik und miasmatische Aspekte werden ebenso erörtert. Dabei wird immer dargestellt, auf welche Weise man zu den klinischen Ergebnissen gelangt und wie methodisch gearbeitet wird. Dass eine Abgrenzung der klassischen Homöopathie von anderen Richtungen wie z. B. der Komplexmittelhomöopathie erfolgt, ist sinnvoll, doch werden diese dadurch nicht ausgeklammert. Bei einzelnen Beiträgen finden sich zusätzlich kurze erweiternde Kommentare von Koautoren, die Wichtiges hervorheben oder noch weiter differenzieren.

Schön wäre es, wenn in diesem Rahmen auch auf die Behandlung von Nutztierbeständen eingegangen werden könnte, zumal hier durch die aktuellen Regelungen des Arzneimittelgesetzes, die Resistenzlage und die Rückstandsproblematik das Interesse von Landwirten enorm angestiegen ist.

Dieser »Grundkurs in klassischer Homöopathie« ist ein Werk, das jeder homöopathisch arbeitende Tierarzt in seiner Bibliothek haben sollte!

Heidi Kübler, Obersulm-Willsbach